

模拟直肠炎表现的继发性直肠癌 1 例

王悦, 宋莹, 丁思奇, 崔铭毓, 段立伟*

吉林大学第二医院 胃肠内科及消化内镜中心, 吉林 长春 130041

【摘要】 与肝、肺、骨等器官不同, 胃肠道很少有继发性肿瘤, 继发性胃肠道肿瘤内镜下多表现为隆起性或溃疡性病损伴局部黏膜红肿。本文报道 1 例结肠镜下表现为直肠炎及直肠环形狭窄的继发性直肠癌, 并结合相关文献探讨其内镜特征及治疗方案。

【关键词】 继发性直肠癌; 巢状变异型尿路上皮癌; 结肠镜

Secondary rectal cancer mimicking proctitis: a case report

Wang Yue, Song Ying, Ding Siqi, Cui Mingyu, Duan Liwei*

Department of Gastrointestinal Medicine, the Second Hospital of Jilin University, Changchun 130041, Jilin, China

*Corresponding author: Duan Liwei, E-mail: duanliwei6045@sina.com

【Abstract】 Contrary to the liver, lung, bone, and other organs, the gastrointestinal tract rarely involves secondary tumors, and secondary gastrointestinal tumors are mostly manifested as protuberance or ulcerative lesions with local mucosal redness and swelling under endoscopy. In this paper, a case of secondary rectal cancer with proctitis and rectal annular stenosis under colonoscopy was reported, and its endoscopic characteristics and treatment plan were discussed in combination with relevant literature.

【Key words】 Secondary rectal cancer; Nested variant urothelial carcinoma; Colonoscopy

1 病例资料

患者男, 64 岁。因排便次数增多 2 个月, 加重 1 周于 2021 年 10 月 29 日入院。排不成形便每日 7~8 次, 伴便不尽感, 无便血及黏液脓血便。既往无特殊病史。直肠指诊: 距肛门约 6 cm 触及直肠管壁僵硬, 管腔狭窄, 未触及明确肿物, 退指指套无血染及脓染。肿瘤标志物: 癌胚抗原、糖类抗原 19-9 正常; 胃泌素释放肽前体 80.9 pg/ml。结肠镜检查(图 1)示距肛门约 10 cm 至肛缘见连续的环形狭窄, 环周黏膜弥漫性充血、肿胀。活检示直肠黏膜慢性炎症。全腹计算机断层扫描(computed tomography, CT)(图 2A)和直肠磁共振成像(magnetic resonance imaging, MRI)(图 2B)示直肠肠壁不规则增厚, 管腔变窄。膀胱壁不规则增厚, 向腔内凸起。双侧髂血管旁及双侧腹股沟区见多发淋巴结影。膀胱镜检查: 膀胱顶壁见多处局部黏膜隆起, 局部隆起黏膜欠光滑。取活检示上皮下结缔组织层有单排及小巢状排列的肿瘤细胞, 细胞异型

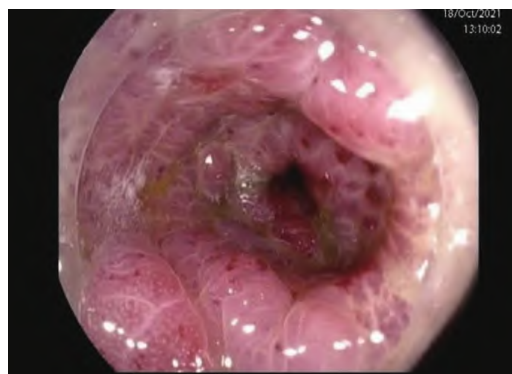

图 1 结肠镜检查示肠腔环形狭窄, 环周黏膜弥漫性充血、肿胀

性小, 分象不明显(图 3)。免疫组织化学染色: P53、细胞角蛋白(cytokeratin, CK)(AE1/AE3)、(GATA3)、CK7、P63 均为阳性, 前列腺特异性抗原(prostate specific antigen, PSA)、P504s、ERG、CD44、CK20、CDX2、villin、PAX-8、Pax-2 均为阴性, Ki-67 阳性率 5%。免疫组织化学染色表达尿路上皮标志物, 结合形态学及免疫组织化学结果倾向尿路上皮癌。行正电子发射计算机断层扫描(positron emission tomography and computed tomography, PET/CT)

* 通信作者: 段立伟, E-mail: duanliwei6045@sina.com

示膀胱顶壁及前壁局部增厚,伴糖代谢稍增高(SUV_{max}=2.02);直肠肠壁弥漫性增厚,伴糖代谢稍增高(SUV_{max}=3.43)。进行多学科会诊讨论后,考虑患者膀胱恶性肿瘤诊断明确,但患者临床表现、结肠镜及影像学表现无明显直肠癌征象,结合PET/CT考虑直肠病变为良性可能性大。

为进一步明确直肠病变,行直肠穿刺,镜下见散在异型细胞(图3B)。免疫组织化学:GATA3、p63、CK7均阳性,CK20、Villin、CDX2、SATB2均阴性。结合镜下表现及免疫组织化学结果诊断为尿路上皮癌浸润。2021年12月9日行根治性全膀胱切除术+腹腔镜下经腹会阴联合直肠根治术+术中放疗,即腹腔镜下全盆腔脏器切除术联合术中放疗术式。术后病理:膀胱巢状变异型尿路上皮癌,浸润至膀胱壁周围脂肪组织,脉管、神经周围见癌浸润,前列腺内及双侧精囊腺均未见癌;双侧输尿管断端黏膜层未见癌,肌壁内见癌浸润;双侧输精管断端、尿道及前列腺尖部切缘均未见癌;直肠肠

壁内见异型细胞巢状分布,结合免疫组织化学结果支持尿路上皮癌转移,浸润肠壁黏膜下层、固有肌层,黏膜层、肠壁周围纤维脂肪组织、肛门外括约肌、双切缘及周切缘均未见癌浸润。膀胱周围淋巴结、右侧髂外动脉旁淋巴结见癌转移。ptNM分期:PT_{3b}N₂M_{1b}。直肠免疫组织化学:GATA3、p63、CK7、P53、S100P、CK(AE1/AE3)均阳性,CK20阴性,Ki67阳性率8%。患者术后行化疗联合免疫治疗,目前未见复发病灶。

2 讨论

与肝、肺、骨等器官相反,胃肠道很少有继发性肿瘤累及,其发生率为0.2%~1.7%^[1-2]。恶性黑色素瘤、乳腺癌和肺癌已被确定为最常见的原发性膀胱癌,原发性膀胱癌直肠转移极为罕见^[3]。就肿瘤累及胃肠道的的方式而言,直接浸润多于脉管播散,具体与肿瘤累及的部位有关,直接浸润者多见于食管、十二指肠、结肠及直肠,脉管播散者则多见于胃。

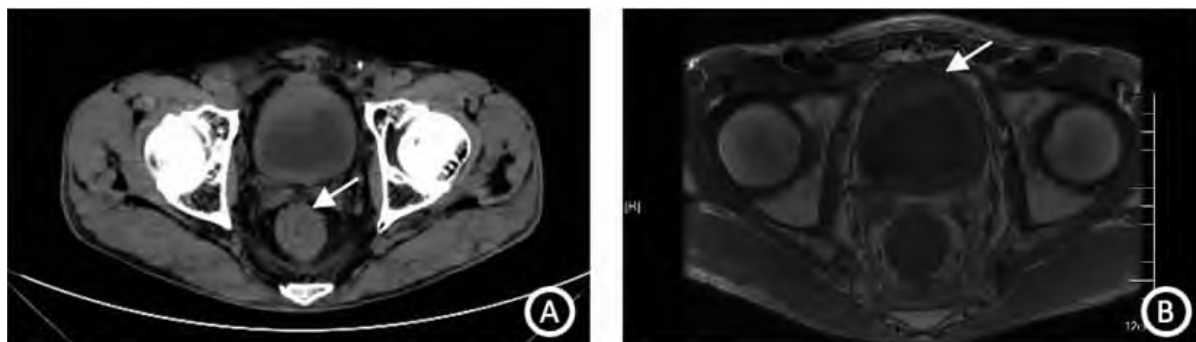


图2 患者全腹计算机断层扫描和直肠磁共振成像图像

注:A,全腹计算机断层扫描;B,直肠磁共振成像。见直肠肠壁增厚(图A箭头所示),管腔变窄,膀胱壁厚(图B箭头所示)。

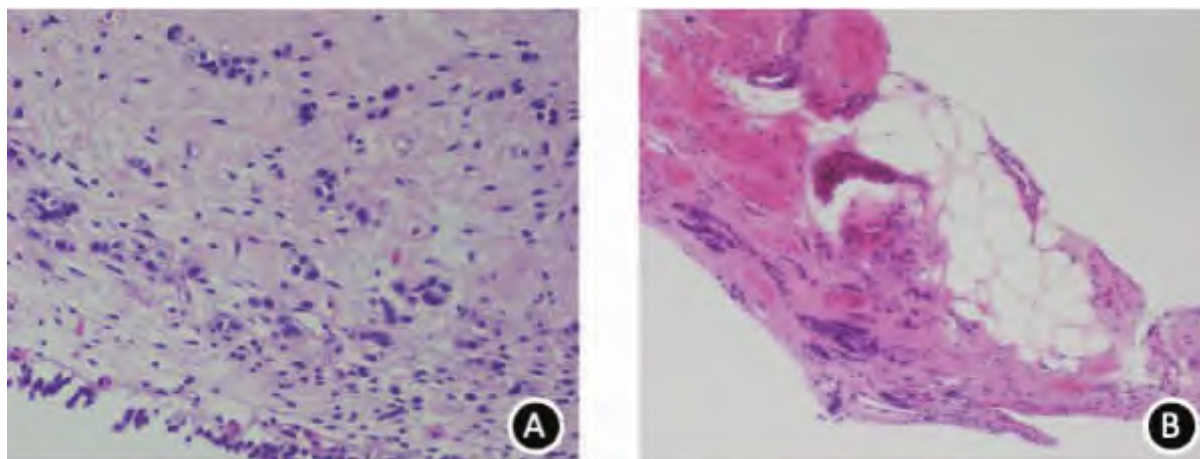


图3 患者膀胱活检病理和直肠穿刺病理结果

注:A,膀胱活检病理;B,直肠穿刺病理,苏木精-伊红染色,扩大100倍。

本患者以腹泻为唯一症状,内镜下表现为直肠环形狭窄,黏膜弥漫性充血、肿胀呈类似直肠炎外观,且内镜下多块病理活检均提示黏膜慢性炎症,极易误诊为直肠炎,直到我们获得直肠穿刺病理结果才确诊该患者为原发性膀胱巢状变异型尿路上皮癌(nested variant urothelial carcinoma, NVUC)直肠转移。该患者结肠镜下表现及内镜下多块组织活检均未见恶性征象,考虑原因为癌细胞仅局限于黏膜下层、固有肌层,导致黏膜层出现慢性炎症,内镜下呈类似直肠炎外观,而常规内镜下活检较浅,致其内镜下多块组织活检均未见恶性征象。

继发性直肠癌较少见,常为盆腔脏器恶性肿瘤直接侵袭所致,内镜下多表现为隆起型或溃疡型病变伴局部黏膜红肿^[4-5]。与常见的继发性直肠癌不同,该患者肠壁黏膜层无癌细胞浸润,肠黏膜呈炎症外观,无溃疡或隆起型病变形。且该患者影像学检查无直接侵袭征象,术后病理示肠壁周围纤维脂肪组织无癌细胞浸润,因此我们推测本例可能与 Kobayashi 等^[6]报道的一致,膀胱癌细胞是沿着侧韧带转移到直肠,并非直接浸润。这种直肠转移癌类似直肠炎外观,需与良性肠炎进行鉴别。

① 溃疡性结肠炎:以反复发作的腹痛、腹泻、黏液脓血便为主要症状,内镜下多表现为黏膜充血、水肿、颗粒样改变、浅表多发糜烂或溃疡形成等,疾病晚期可出现肠腔狭窄。本例无黏液脓血便,肠黏膜无糜烂及溃疡形成,初次就诊时伴肠腔狭窄。

② 缺血性肠炎:好发于有动脉硬化基础疾病的中老年人,临床特点为急性腹痛、便血等,多累及左半结肠,独立直肠受累者罕见,内镜下多表现为黏膜红肿、瘀斑、肠黏膜血管网消失,急性期极度水肿的皱襞可呈类似肿瘤的假瘤征。本患者无动脉硬化基础疾病,仅直肠受累,无急性腹痛、便血等。

③ 放射性直肠炎:盆腔肿瘤放疗史是诊断的必要因素,内镜表现包括毛细血管扩张、黏膜充血、溃疡、狭窄等,以毛细血管扩张最为常见。本例在入院前无放疗史,内镜下无毛细血管扩张等表现。

目前转移性膀胱尿路上皮癌(urothelial carcinoma, UC)的标准一线治疗为基于顺铂的联合系统性化疗,最常用的方案是吉西他滨+顺铂(GC)或氨甲蝶呤+长春花碱+多柔比星+顺铂(MVAC)^[7]。尽管国内外指南均未推荐将外科手术作为转移性膀胱 UC 的初始治疗方案,但有学者提出,作为一种减瘤性治疗手段的膀胱全切术、寡转移性膀胱癌行转移灶切除均可作为转移性膀胱癌患者提供生

存获益^[8-9]。本例为膀胱 NVUC 直肠转移, NVUC 是 UC 的罕见亚型,较 UC 显示出更高的转移倾向,其治疗方案同 UC^[10]。本病例初诊时就存在直肠转移,周围组织受浸润较重,在评估患者病灶的可切除性及手术耐受性后,我们进行了腹腔镜下全盆腔脏器切除术联合术中放疗。该术式为国内首例将术中放疗与腹腔镜下全盆腔脏器切除术联合,其中通过全盆腔脏器切除可有效切除肿瘤病灶,同时辅助术中放疗技术,可针对肿瘤直接、精准照射,在提高疗效的同时最大程度地保护了周围正常组织。患者在术后行 GC 化疗方案联合 PD-1 抑制剂治疗。

参考文献

- [1] GILG MM, GRÖCHENIG HP, SCHLEMMER A, et al. Secondary tumors of the GI tract: origin, histology, and endoscopic findings [J]. *Gastrointest Endosc*, 2018, 88(1): 151-158.
- [2] HAENDCHEN BENTO L, KAZUYOSHI MINATA M, PIRES BATISTA C, et al. Clinical and endoscopic aspects of metastases to the gastrointestinal tract [J]. *Endoscopy*, 2019, 51(7): 646-652.
- [3] LI Y, MUNAKATA S, HONJO K, et al. Rectal metastasis from bladder urothelial carcinoma: a case report [J]. *Surg Case Rep*, 2021, 7(1): 100.
- [4] YANG H, GU JJ, QI Y, et al. Endometrioid adenocarcinoma of the rectovaginal septum with invasion of the rectum: a case report and review of literature [J]. *World J Surg Oncol*, 2019, 17(1): 206.
- [5] OKAMURA S, NODA H, OHISHI K, et al. [Curative Resection for Metastatic Lower Rectal Tumor from Ovarian Cancer - Report of a Case] [J]. *Gan To Kagaku Ryoho*, 2017, 44(12): 1714-1716.
- [6] KOBAYASHI S, KATO H, IJIMA K, et al. Annular rectal constriction due to infiltration by bladder cancer [J]. *Hinyokika Kyo*, 2006, 52(7): 569-572.
- [7] WITJES J A, BRUINS H M, CATHOMAS R, et al. European Association of Urology Guidelines on Muscle-invasive and Metastatic Bladder Cancer: Summary of the 2020 Guidelines [J]. *Eur Urol*, 2021, 79(1): 82-104.
- [8] DONG F, SHEN Y, GAO F, et al. Prognostic value of site-specific metastases and therapeutic roles of surgery for patients with metastatic bladder cancer: a population-based study [J]. *Cancer Manag Res*, 2017, 9: 611-626.
- [9] ABE T, KITAMURA H, OBARA W, et al. Outcome of metastasectomy for urothelial carcinoma: a multi-institutional retrospective study in Japan [J]. *J Urol*, 2014, 191(4): 932-936.
- [10] LOBO N, SHARIAT SF, GUO CC, et al. What Is the Significance of Variant Histology in Urothelial Carcinoma [J]. *Eur Urol Focus*, 2020, 6(4): 653-963.