

磁共振成像扩散峰度成像在直肠癌组织学类型及病理分级中的应用

文自强¹, 杨心悦¹, 陈琰¹, 卢宝兰¹, 肖晓娟², 庄晓翌³, 余深平¹(1.中山大学附属第一医院放射科, 广东 广州, 510080; 2.北京大学深圳医院放射科, 广东 深圳, 518036; 3.海南省人民医院放射科, 海南 海口, 570311)

【摘要】 目的 采用扩散峰度成像(diffusion kurtosis imaging, DKI)各参数定量评价直肠癌不同组织学类型及病理分级, 以探究DKI在鉴别直肠癌不同亚型及病理分级的临床诊断价值。方法 对116例确诊直肠普通腺癌和16例确诊直肠黏液腺癌患者行术前直肠癌常规高分辨磁共振成像及DKI;勾画感兴趣区域(region of interest, ROI), 使用DKI参数图测量肿瘤实质区和正常肠壁的DKI参数(D, K值);比较直肠普通腺癌的肿瘤实质与正常肠壁各参数,再比较直肠普通腺癌与黏液腺癌,以及普通腺癌不同分化程度的DKI参数。参数比较采用Wilcoxon和Mann-Whitney U检验。结果 直肠普通腺癌肿瘤实质的K值明显高于正常肠壁(0.94±0.09 vs. 0.59±0.12, P<0.001),而D值明显低于正常肠壁(1.28±0.15 vs. 2.20±0.34, P<0.001)。此外, 直肠普通腺癌K值显著高于黏液腺癌(0.94±0.09 vs. 0.68±0.09, P<0.001),D值显著低于黏液腺癌(1.28±0.15 vs. 1.89±0.25, P<0.001)。而在普通腺癌不同分化程度的比较中,高中分化与低分化的DKI各参数差异均无统计学意义。结论 DKI可用于直肠癌不同组织学类型的鉴别,但其在腺癌病理分级的诊断价值有待进一步研究确定。

【关键词】 直肠癌; 扩散峰度成像; 黏液腺癌; 病理分级

Application of diffusion kurtosis imaging in distinguishing histologic types and pathological grading of rectal adenocarcinoma WEN Zi-qiang¹, YANG Xin-yue¹, CHEN Yan¹, LU Bao-lan¹, XIAO Xiao-juan², ZHUANG Xiao-zhao², YU Shen-ping¹. 1. Department of Radiology, The First Affiliated Hospital, Sun Yat-Sen University, Guangzhou, 510080, China; 2. Department of Radiology, Shenzhen Hospital, Peking University, Shenzhen, 518036, China; 3. Department of Radiology, Hainan Provincial People's Hospital, Haikou, 570311, China

Corresponding author: YU Shen-ping, E-mail: ethan_yu@sina.com

【Abstract】 Objective To explore the clinical diagnostic value of parameters of diffusion kurtosis imaging (DKI) for distinguishing different subtypes and pathological grading of rectal adenocarcinoma. **Methods** Between January 2015 and December 2016, 116 patients (median age, 59.5 years; age range, 29-83 years) with pathologically confirmed diagnosis of unspecified rectal adenocarcinoma and 16 patients with mucinous rectal carcinoma were prospectively included. All patients underwent routine MR examination and DKI sequence. Parameters of DKI, including diffusivity and kurtosis values, were collected by drawing regions of interest (ROIs) on tumor parenchyma and normal rectal wall. Those parameters were compared between different subtypes of adenocarcinoma or various grades in unspecified carcinoma. Wilcoxon test and Mann-Whitney U test were used for statistics analysis. **Result** Kurtosis value was significantly higher in unspecified rectal carcinoma than that in normal rectal wall (0.94±0.09 vs. 0.59±0.12, P<0.001) and mucinous rectal carcinoma (0.94±0.09 vs. 0.68±0.09, P<0.001). Diffusivity value was significantly lower in unspecified rectal carcinoma than in normal rectal wall (1.28±0.15 vs. 2.20±0.34, P<0.001) and mucinous rectal carcinoma (1.28±0.15 vs. 1.89±0.25, P<0.001). There were no significant differences in parameters of DKI between different pathological grading. **Conclusion** DKI parameters could be used in discriminating

different histologic types of rectal adenocarcinoma, but its value in evaluating different pathological grades need to confirm with more studies.

【Key words】 Rectal cancer; Diffusion Kurtosis Imaging; Mucinous carcinoma; Pathological grade

随着早期筛查及新辅助放化疗的广泛应用,结直肠癌总体死亡率较21世纪初有明显下降^[1,2]。而随着研究的深入和不断细化,学者们相继发现新辅助放化疗对直肠癌的疗效存在个体化差异,因而目前更为推崇个体化治疗。直肠腺癌的综合治疗疗效与诸多因素有关,例如肿瘤的病理分期、组织学分级和类型、癌基因突变等^[3,4],因而准确判断直肠腺癌的分化程度和鉴别特定的病理类型对于更好地实施个性化治疗具有重要意义。

功能磁共振成像能够为直肠癌新辅助放化疗提供包含解剖结构在内的更多信息^[5-8]。其中,扩散峰度成像(diffusion kurtosis imaging,DKI)作为一种新兴的功能磁共振成像,能够准确量化水分子的非高斯运动,可通过平均峰度(mean kurtosis, MK)、平均扩散率(mean diffusivity, MD)两个参数来反映组织的异质性。已有文献报道DKI对脑胶质瘤、前列腺癌、乳腺癌等恶性肿瘤的鉴别具有一定的优越性^[9-12],但其在直肠腺癌的应用还少有研究报道。本研究探讨DKI在直肠普通腺癌病理分级的应用价值,并评估DKI对直肠黏液腺癌的鉴别能力。

1 材料与方法

1.1 研究对象

前瞻性收集自2015年1月至2016年12月之间,经我院病理证实为直肠腺癌并接受了并行直肠常规高分辨MR和DKI序列扫描的患者纳入研究,共计132例。其中,直肠普通腺癌116例(男70例,女46例;平均年龄59.5岁,年龄范围29~83岁),直肠黏液腺癌16例(男8例,女8例;平均年龄50.1岁,年龄范围22~67岁)。研究的纳入标准:①MR检查前需经肠镜病理活检确诊为直肠癌;②患者在进行MR检查前未接受任何治疗包括手术治疗、放、化疗等。研究的排除标准:①肠镜病理活检结果为直肠腺癌恶变;②病理结果未报告明确分化程度;③MR图像质量不佳。所有纳入研究的患者均签署了知情同意书(中山大学附属第一医院医学伦理委员会,[2012]261)。

1.2 MR检查方法

1.2.1 扫描设备及扫描前准备

本研究采用德国西门子公司Magnetom Verio 3.0T超导型MR成像仪,6通道体部相控阵线圈进行MR及DKI成像扫描。

在扫描前须明确病变位置及距肛缘的长度,再依据上述信息经肛门向直肠中灌入适量超声耦合剂(30~120 ml,广工牌医用超声耦合剂)充盈肠腔。检查前5~10 min再肌肉注入20 mg山莨菪碱以减少肠道蠕动所产生的伪影。

1.2.2 扫描方案

常规扫描方案:(1)常规横断位T2WI(层厚5.0 mm);(2)高分辨矢状位、冠状位及正交轴位T2WI(层厚3.0 mm),其中正交轴位T2WI定位垂直于肿瘤所在肠腔长轴扫描。

DKI序列扫描方案^[12,13]:采用单次激发自旋回波平面序列,扩散敏感梯度因子b值共设定5个(0、600、1000、1500、2000 s/mm²),TR 3800 ms,TE 74.4 ms,FOV 300 mm×245 mm,层厚6.0 mm,体素大小2.7 mm×2.7 mm×6.0 mm,采集次数2,扫描时间6 min 1 s(6分01秒)。

1.3 图像数据处理及分析

将132例患者的MR原始数据上传至工作站,使用德国西门子公司自主研发的后处理软件(Diffusion Toolbox)自动生成的DKI参数图,利用最小二乘法按照DKI模型,选择b=0、600、1000、1500、2000 s/mm²,进行拟合,计算出峰度系数和扩散率的参数图,计算公式如下:

$$\ln(S_b) = \ln(S_0) - b \cdot D + 1/6 \cdot b^2 \cdot D^2 \cdot K^{[13]}$$

其中, S_b 为特定b值时所测的磁共振信号强度; S_0 为b值为0时的所测的磁共振信号强度;D表示扩散率(diffusivity),是经非高斯运动校正得出的表观扩散系数,单位为mm²/s;K表示峰度系数(kurtosis),是衡量水分子的实际扩散运动相对与理想情况下高斯运动的偏离程度,无单位。

感兴趣区域(region of interest, ROI)的选取:结合常规轴位T2WI图像显示的解剖细节,分别选取肿瘤实质较大处和距肿瘤1 cm以上正常肠壁的3个层面。在DKI参数图上手动勾画ROI,勾画时注意避开囊变区、坏死区、肠道内容物及直肠系膜(图1)。分别将肿瘤实质和正常肠壁勾画的3个ROIs测得的DKI参数取算术平均值作为各自的参数值(D,K)。

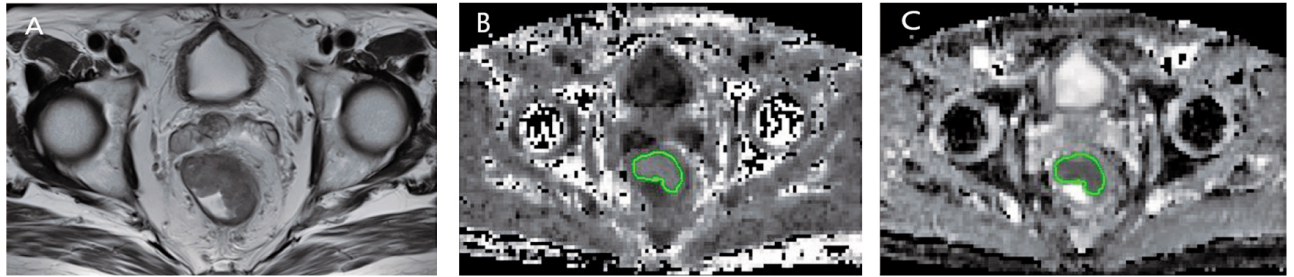


图1 54岁男性,中低位直肠中分化普通腺癌患者DKI参数测量 A:横断位T2WI显示肿瘤实质区最大层面;B:峰度系数参数图,勾画的ROI测量为(K=1.02);C:扩散率参数图,勾画的ROI测量为(D=0.83×10⁻³ mm²/s)

1.4 病理资料分析 依据切除腺癌标本显微镜下腺管形态学特征及腺样结构的数量将普通直肠腺癌分为高分化、中分化和低分化腺癌^[14]。若腺癌成分中超过50%为黏液成分,则视该腺癌为黏液腺癌。本研究中共纳入116例普通腺癌患者,其中,高、中、低分化腺癌分别有1、93和22例。另外,本研究还纳入16例黏液腺癌患者。

1.5 统计分析 应用SPSS23.0统计软件进行数据统计分析。首先使用Kolmogorov-Smirnov检验对各组的参数(K和D)进行正态性检验。使用Wilcoxon检验比较普通腺癌的肿瘤实质区与正常肠壁的DKI参数值差异;使用Mann-Whitney检验比较普通腺癌与黏液腺癌DKI参数值以及普通腺癌不同分化程度的DKI参数值差异。取 $\alpha=0.05$ 为检验水准, $P<0.05$ 视为差异有统计学意义。

2 结果

2.1 纳入研究病例人口统计学资料(表1)

2.2 普通腺癌肿瘤实质与正常肠壁的DKI参数 116例直肠普通腺癌肿瘤实质区与正常肠壁的DKI参数均值及比较结果见表2。两者D、K的差异均具有统计学意义($P<0.001$,图2A)。

2.3 不同病理类型直肠癌DKI参数的比较 116例直肠普通腺癌肿瘤实质区与16例直肠黏液腺癌肿瘤实质区DKI参数的比较,结果见表3。两者D、K的差异均具有统计学意义($P<0.001$,图2B)。

2.4 不同分化程度直肠癌DKI参数的比较 94例高中分化直肠普通腺癌肿瘤实质区与22例低分化直肠普通腺癌肿瘤实质区DKI参数比较,结果见表4。两者的D、K的差异均不具有统计学意义($P>0.05$,图2C)。

3 讨论

高分辨直肠MRI在形态学方面对直肠癌可以

表1 纳入样本人口统计学(例)

		普通腺癌	黏液腺癌
例数		116	16
年龄	平均年龄,岁	59.5	50.1
	年龄范围,岁	29~83	22~67
性别	男	70	8
	女	46	8
病理分级	高	1	1
	中	93	9
	低	22	6
MR分期	T ₁	0	0
	T ₂	17	2
	T ₃	59	9
	T ₄	40	5
手术方式	直肠癌 Dixon 手术	75	9
	直肠癌 Miles 手术	41	7
新辅助治疗	有	48	10
	无	68	6

表2 直肠普通腺癌肿瘤实质区与正常肠壁的DKI参数均值及比较

DKI参数	肿瘤实质区 n=116	正常肠壁 n=116	P
D(×10 ⁻³ mm ² /s)	1.28±0.15	2.20±0.34	<0.001
K	0.94±0.09	0.59±0.12	<0.001

注:数据表示为 mean±SD

表3 直肠普通腺癌与黏液腺癌DKI参数比较

DKI参数	普通腺癌 n=116	黏液腺癌 n=16	P
D(×10 ⁻³ mm ² /s)	1.28±0.15	1.89±0.25	<0.001
K	0.94±0.09	0.68±0.09	<0.001

注:数据表示为 mean±SD

表4 不同分化程度直肠普通腺癌DKI参数比较

DKI参数	高中分化腺癌 (mean±SD)n=94	低分化腺癌 (mean±SD)n=22	P
D(×10 ⁻³ mm ² /s)	1.28±0.14	1.28±0.18	0.972
K	0.94±0.08	0.92±0.12	0.220

注:数据表示为 mean±SD

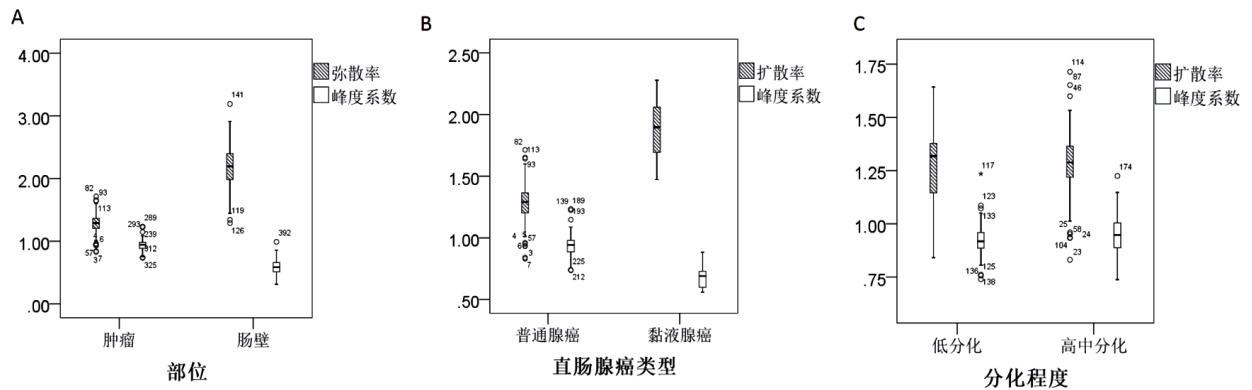


图2 箱图显示DKI参数扩散率和峰度系数的不同比较 A:肿瘤实质与正常肠壁;B:直肠普通腺癌与黏液腺癌;C:直肠普通腺癌低分化与高中分化

进行准确的术前评估^[15],近年来MR功能成像的应用也越来越多^[16, 17]。DKI作为一种崭新的MRI功能成像技术,是扩散加权成像DWI(diffusion weighted imaging)技术的延伸,能够准确评价水分子的非高斯运动,来反映组织的异质性,既往研究报道表明DKI可应用于前列腺、乳腺等体部病变的良恶性肿瘤的鉴别等方面。

本次研究的结果显示,DKI的各个参数在直肠普通腺癌和正常肠壁间的差异具有统计学意义,并且在直肠黏液腺癌与普通腺癌的DKI的参数同样具有统计学意义。但是,在不同的病理分级中,直肠高中分化普通腺癌与低分化普通腺癌的DKI参数的差异不具有统计学意义(图2)。初步结果表明,DKI参数与直肠癌的临床病理具有一定的相关性,这为今后DKI在直肠癌术前分期及疗效评估等临床应用提供了基础。

本次研究中,直肠普通腺癌与正常肠壁的DKI各个参数均具有明显的差异,这表明DKI这种新的功能成像在鉴别的正常组织与肿瘤组织上的可用性。峰度系数(K)作为DKI成像技术所特有的参数,能够反映组织微观结构的复杂程度^[13]。在本次研究中,肿瘤实质区的K值明显高于正常肠壁,这可能是由于直肠癌肿瘤实质区的细胞增殖快,从而使得细胞密度增高、细胞排列更加紧密;同时快速的增殖导致了血液供给不足,细胞缺血坏死;肿瘤细胞还能促进周围纤维结缔组织增生,因而整个肿瘤实质区的组织结构复杂程度要大于正常肠壁。所以,在高b值时,水分子呈现非高斯运动的形式,组织结构越复杂,水分子运动偏离高斯运动的程度的越大,即组织的K值则越高。

黏液腺癌是直肠癌一种常见的亚型,其肿瘤

成分超过50%为黏液。有学者认为,黏液腺癌与普通腺癌具有明显不同的临床病理特点,其肿瘤中含有较多的黏液成分,肿瘤实质成分相对少;并且具有更差的预后^[18]。另有报道称黏液腺癌对新辅助放化疗不敏感^[4]。因此,治疗前准确地诊断是否为黏液腺癌,对于病人治疗方法的选择以及避免不必要的放化疗毒副作用具有重要意义。有研究指出,MRI在术前对直肠黏液腺癌的诊断要优于内镜下活检^[19]。本研究将DKI应用于直肠黏液腺癌与普通腺癌的鉴别,结果显示直肠黏液腺癌的K值明显低于直肠普通腺癌。黏液腺癌肿瘤含有较多的黏液成分,而腺癌细胞漂浮于黏液中,排列较普通腺癌疏松。这样肿瘤局部微结构的复杂程度与普通腺癌相比较低。因此,高b值时,黏液腺癌中的水分子运动受周围结构的影响相对小,所以偏离高斯运动的程度就较小,即黏液腺癌的K值相对普通腺癌要低。

直肠癌的分化程度是影响肿瘤预后的重要因素之一^[20],治疗前预测病变的分化程度对治疗方案的选择具有重要参考价值。对于分化程度较低的直肠癌,其肿瘤细胞所形成的腺样结构则越多,并且肿瘤细胞的异型性越大,由此导致了分化程度较低的肿瘤内部的异质性则越大^[14]。所以低分化的直肠癌比高分化直肠癌的肿瘤微环境更加复杂。因此水分子在复杂的肿瘤微环境中扩散受限的程度则相对更加严重,水分子发生非高斯运动的情况则更多,偏离高斯运动的程度也可能越大^[21]。本研究结果显示高中分化的直肠普通腺癌与低分化的直肠普通腺癌的DKI参数的差异没有统计学意义,与以往的研究结果并不一致^[9-12]。以往的研究多是将高分化和低分化进行比较,或者将良性

病变与恶性病变比较,病理分化差别较大。而本组中高分化直肠腺癌的病例数相对较少,而大部分病例集中在中分化程度。是否有可能中分化和低分化直肠腺癌的肿瘤的微环境的差别程度不足以引起DKI参数发生统计学上存在差异的变化,这还有待更多的研究来进一步探讨。本次DKI技术在直肠癌的初步应用,为以后DKI在直肠癌更深入的研究与评价提供一个良好的基础。

本研究的不足之处在于,黏液腺癌及高分化腺癌的病例数较少,其结果还有待更大样本量的研究来证实。另外,没有将DKI与传统的DWI进行对比,未能全面显示DKI具体的优越性。

综上所述,直肠癌普通腺癌与正常肠壁DKI的各个参数上均有明显的差异;DKI参数能反映直肠肿瘤组织微结构的复杂性,更利于直肠普通腺癌与黏液腺癌的鉴别。而DKI参数与直肠癌不同病理分化程度的相关性还有待更多的研究。

参考文献

- [1] Siegel R L, Miller K D, Fedewa S A, et al. Colorectal cancer statistics, 2017 [J]. CA Cancer J Clin, 2017, 67(3): 177-93.
- [2] 闫柯,张明明,高峰,等.我国大肠癌筛查方案及其效果评价[J].消化肿瘤杂志(电子版),2016,8(3):196-199.
- [3] Engineer R, Basu T, Chopra S, et al. Factors influencing response to neoadjuvant chemoradiation and outcomes in rectal cancer patients: tertiary Indian cancer hospital experience[J]. J Gastrointest Oncol, 2015, 6(2):155-164.
- [4] McCawley N, Clancy C, O'Neill BD, et al. Mucinous Rectal Adenocarcinoma Is Associated with a Poor Response to Neoadjuvant Chemoradiotherapy: A Systematic Review and Meta-analysis[J]. Dis Colon Rectum, 2016, 59(12):1200-1208.
- [5] Zhu H B, Zhang X Y, Zhou X H, et al. Assessment of pathological complete response to preoperative chemoradiotherapy by means of multiple mathematical models of diffusion-weighted MRI in locally advanced rectal cancer: A prospective single-center study [J]. J Magn Reson Imaging, 2017, 46 (1): 175-183.
- [6] Ganten M K, Schuessler M, Bauerle T, et al. The role of perfusion effects in monitoring of chemoradiotherapy of rectal carcinoma using diffusion-weighted imaging [J]. Cancer Imaging, 2013, 13(4): 548-556.
- [7] Bauerle T, Seyler L, Munter M, et al. Diffusion-weighted imaging in rectal carcinoma patients without and after chemoradiotherapy: a comparative study with histology [J]. Eur J Radiol, 2013, 82(3): 444-452.
- [8] Pham T T, Liney G P, Wong K, et al. Functional MRI for quantitative treatment response prediction in locally advanced rectal cancer [J]. Br J Radiol, 2017, 90(1072):20151078.
- [9] Raab P, Hattingen E, Franz K, et al. Cerebral gliomas: diffusional kurtosis imaging analysis of microstructural differences [J]. Radiology, 2010, 254(3): 876-881.
- [10] Roethke M C, Kuder T A, Kuru T H, et al. Evaluation of Diffusion Kurtosis Imaging Versus Standard Diffusion Imaging for Detection and Grading of Peripheral Zone Prostate Cancer [J]. Invest Radiol, 2015, 50(8): 483-489.
- [11] Sun K, Chen X, Chai W, et al. Breast Cancer: Diffusion Kurtosis MR Imaging-Diagnostic Accuracy and Correlation with Clinical-Pathologic Factors [J]. Radiology, 2015, 277(1): 46-55.
- [12] Zhu L, Pan Z, Ma Q, et al. Diffusion Kurtosis Imaging Study of Rectal Adenocarcinoma Associated with Histopathologic Prognostic Factors: Preliminary Findings [J]. Radiology, 2017, 284(1): 66-76.
- [13] Jensen J H, Helpem J A, Ramani A, et al. Diffusional kurtosis imaging: the quantification of non-gaussian water diffusion by means of magnetic resonance imaging [J]. Magn Reson Med, 2005, 53(6): 1432-1440.
- [14] Werner M, Flejou J F, Hainaut P, et al. World health organization classification of tumors: Pathology and Genetics: Tumors of the digestive system [B]. International Agency of Research on Cancer, 2000.
- [15] Brown G, Radcliffe A G, Newcombe R G, et al. Preoperative assessment of prognostic factors in rectal cancer using high-resolution magnetic resonance imaging [J]. Br J Surg, 2003, 90(3): 355-364.
- [16] Prezzi D, Goh V. Rectal Cancer Magnetic Resonance Imaging: Imaging Beyond Morphology [J]. Clin Oncol (R Coll Radiol), 2016, 28(2): 83-92.
- [17] Mannelli L, Nougaret S, Vargas H A, et al. Advances in diffusion-weighted imaging [J]. Radiol Clin N AM, 2015, 53(3): 569-581.
- [18] Chand M, Yu S, Swift R I, et al. Mucinous carcinoma of the rectum: a distinct clinicopathological entity [J]. Tech Coloproctol, 2014, 18(4): 335-344.
- [19] Yu S K, Chand M, Tait D M, et al. Magnetic resonance imaging defined mucinous rectal carcinoma is an independent imaging biomarker for poor prognosis and poor response to preoperative chemoradiotherapy [J]. Eur J Cancer, 2014, 50(5): 920-927.
- [20] Boras Z, Kondza G, Sisljagic V, et al. Prognostic factors of local recurrence and survival after curative rectal cancer surgery: a single institution experience [J]. Collegium antropologicum, 2012, 36(4): 1355-1361.
- [21] White N S, McDonald C R, Farid N, et al. Diffusion-Weighted Imaging in Cancer: Physical Foundations and Applications of Restriction Spectrum Imaging [J]. Cancer Res, 2014, 74(17): 4638-4652.

(收稿日期:2018-02-11)