

血吸虫相关乙状结肠癌 1 例报道并文献复习

黄跃明¹, 古晨², 丁力³, 杨志锋¹, 王尧¹, 陈创奇^{4*}

1. 中山市人民医院 普外三科, 广东 中山 528400

2. 中山市人民医院 手术麻醉科, 广东 中山 528400

3. 中山大学附属第一医院 病理科, 广东 广州 510080

4. 中山大学附属第一医院 胃肠外科中心, 广东 广州 510080

【摘要】 在被成功防治之前, 血吸虫病及其相关疾病是人类健康的一大威胁。目前, 慢性血吸虫感染与癌症的关系已被提出, 特别是埃及血吸虫与膀胱鳞状细胞癌的发生关系已明确, 但在血吸虫感染与结直肠癌的相关性方面, 尚未获得完全确切的结论。本文报道 1 例血吸虫相关乙状结肠癌病例, 并复习相关文献, 对血吸虫感染与结直肠癌的关系进行阐述。

【关键词】 血吸虫病; 结直肠癌; 相关性; 防治

A case report of schistosomiasis-associated sigmoid colon carcinoma and review of literatures

Huang Yueming¹, Gu Chen², Ding Li³, Yang Zhifeng¹, Wang Yao¹, Chen Chuangqi^{4*}

1. The Third Department of General Surgery, the People's Hospital of Zhongshan City, Zhongshan 528400, Guangdong, China

2. Department of Anesthesiology, the People's Hospital of Zhongshan City, Zhongshan 528400, Guangdong, China

3. Department of Pathology, the First Affiliated Hospital of Sun Yat-sen University, Guangzhou 510080, Guangdong, China

4. Center for Gastrointestinal Surgery, the First Affiliated Hospital of Sun Yat-sen University, Guangzhou 510080, Guangdong, China

*Corresponding author: Chen Chuangqi, E-mail: chenchqi@mail.sysu.edu.cn

【Abstract】 Schistosomiasis was once a serious threat to human health which caused a series of diseases until it was controlled successfully. The relationship between chronic schistosomal infection and carcinomas has been proposed, especially the definitive association between Schistosomiasis haematobium and bladder squamous cell carcinoma had been confirmed. Though the relevance of schistosomal infection and colorectal carcinoma has been proposed, the gained evidences now are still not enough and uniformly accepted. Here we report a case of schistosomiasis-associated sigmoid colon carcinoma and review relevant literatures, and then discuss the possible association between schistosomiasis and colorectal carcinoma.

【Key words】 Schistosomiasis; Colorectal carcinoma; Association; Prevention and treatment

新中国成立后, 血吸虫病防治取得了重大成果, 有效延长了血吸虫病患者的生存期。但是, 由于既往感染的虫卵及成虫在人体组织内沉积可引起一系列慢性病理学改变, 如针对组织内病虫残骸的应激反应可激发自身免疫性疾病、慢性炎性

肉芽肿, 甚至引起组织细胞恶变等, 对血吸虫患者的健康又形成新的威胁。研究证实, 埃及血吸虫是人膀胱鳞状细胞癌的致癌因子^[1]。但目前对血吸虫感染与结直肠癌两者关系的研究仍甚少, 而且多见于病例报道及流行病学调查研究等文献, 而且大部分病例都是日本血吸虫感染者。本文报道 1 例血吸虫相关乙状结肠癌病例, 并结合相关文献对两者关系进行阐述。

基金项目: 中山市医学科研项目 (20231A020003)

* 通信作者: 陈创奇, E-mail: chenchqi@mail.sysu.edu.cn

1 临床资料

女性患者,60岁,主诉“右下腹部隐痛1周”于2014年9月至中山大学附属第一医院就诊,门诊考虑诊断为“阑尾炎”,予抗炎等对症治疗,经治疗后症状无明显缓解,遂行腹部计算机断层扫描(computed tomography, CT)检查发现:乙状结肠壁增厚,肠腔略狭窄,增强后增厚肠壁呈较明显强化,腹膜后见小结节状淋巴结影,阑尾周围脓肿形成(图1)。遂收住院治疗,详细询问病史。患者除右下腹隐痛外无其他特殊不适。既往40年前在全国农村寄生虫病筛查时发现大便血吸虫卵镜检阳性,经抗寄生虫治疗后治愈,其他病史无特殊,查体无明显阳性体征。入院后肠镜检查发现距肛门18 cm处乙状结肠见Borrmann III型肿物,沿肠腔生长一周,肠腔狭窄无法继续进镜(图2),活检病理结果提示腺癌。完善术前准备后行“腹腔镜探查”,术中发现乙状结肠和升结肠局部肠壁明显增厚,回肠远段与乙状结肠形成粘连,粘连周围表面及小肠系膜上见白色颗粒状结节,阑尾呈慢性炎症改变,腹盆腔未见肿瘤转移结节灶。术中诊断:同时性多源性结肠癌(升结肠癌、乙状结肠癌),慢性阑尾炎。遂行根治性右半结肠切除+乙状结肠癌根治术+回肠部分切除术。术后病理示:①乙状结肠中分化腺癌,突破浆膜达浆膜外脂肪层,乙状结肠系膜淋巴结转移率0/18,病理分期为pT₄N₀M₀期,乙状结肠壁浆膜及浆膜下见炎症细胞浸润伴多核巨细胞反应,部分多核巨细胞内可见日本血吸虫虫体和虫卵,周围形成炎性肉芽肿,在腺癌组织内亦可见散在钙化虫卵。②回肠、升结肠黏膜腺瘤性息肉,未见癌细胞,浆膜及浆膜外脂肪内见大片以中性粒细胞为主的炎症细胞浸润,伴肉芽组织形成,形态上符合脓肿。③小肠系膜结节为慢性炎症肉芽肿,周围可见多核巨细胞及虫卵。④慢性阑尾炎。经特殊染色,虫卵过碘酸-雪夫染色(+),银染色(+)(图3)。患者术后恢复情况可,于术后7 d出院,并定期于门诊随访,截至2019年9月复查未发现肿瘤复发。目前定期电话随访,未诉不适。

2 讨论

血吸虫的生活史复杂,需经历包括寄生于中间宿主内的无性生殖世代和在终宿主的成虫期有

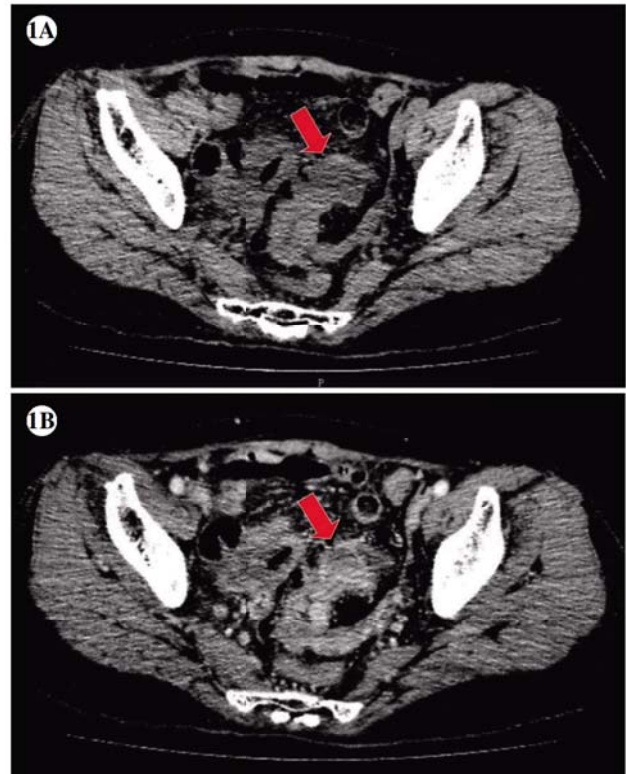


图1 血吸虫相关乙状结肠癌患者腹部计算机断层扫描检查结果

注:A,计算机断层扫描平扫图像;B,计算机断层扫描增强图像。结果显示乙状结肠壁增厚,肠腔狭窄,增强后增厚肠壁呈较明显强化(红色箭头所示),腹膜后见小结节状淋巴结影,阑尾周围脓肿形成。

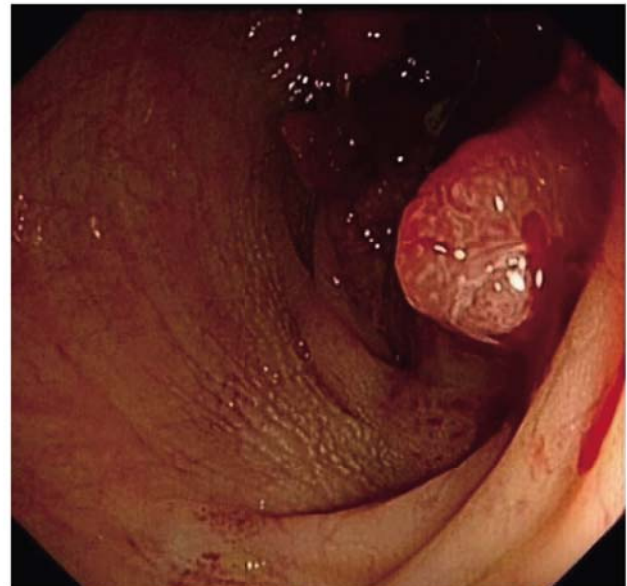


图2 血吸虫相关乙状结肠癌患者电子肠镜检查结果

注:乙状结肠见Borrmann III型肿物,沿肠腔生长一周,肠腔狭窄无法继续进镜。

性生殖世代的交替。在有性生殖期,成虫主要寄生在人及多种哺乳动物的门静脉-肠系膜静脉系统

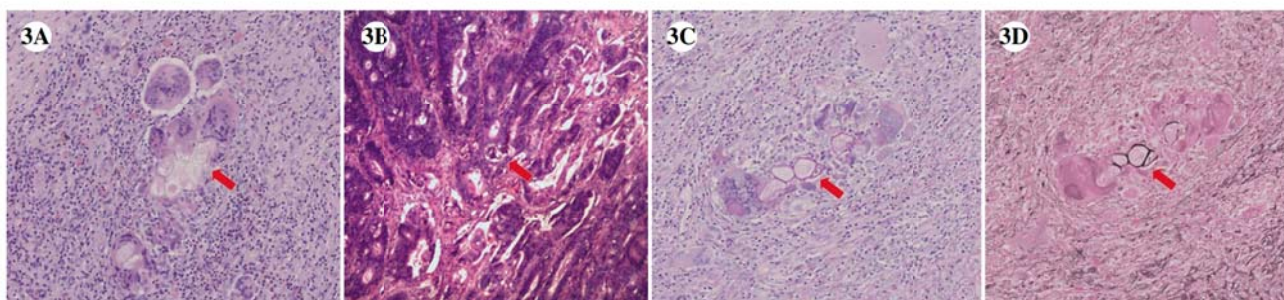


图3 血吸虫相关乙状结肠癌患者手术标本病理检查结果

注:A,乙状结肠黏膜下层沉积的日本血吸虫虫卵(红色箭头)被多核巨细胞包围并形成肉芽肿(苏木精-伊红染色,×10);B,在中分化管状腺癌细胞中可见沉积钙化的虫卵(红色箭头)(苏木精-伊红染色,×10);C,虫卵(红色箭头)呈过碘酸-雪夫染色阳性(×10);D,虫卵(红色箭头)呈银染色阳性(×10)。

内,雌雄成虫合抱后逆血流移行至肠黏膜下层小静脉末梢交配产卵,大部分虫卵沉积在肠壁小血管内,少部分随门脉血流入肝组织内。卵细胞发育为毛蚴,毛蚴的分泌物可透过卵壳作用于血管壁及肠黏膜组织引起炎症反应和组织坏死,在血管内压、腹内压增加和肠蠕动时,坏死组织向肠腔内破溃,含虫卵的坏死组织随粪便排出体外开始无性生殖世代。而未排出的大部分虫卵沉积在局部组织中,逐渐死亡、钙化,引起巨噬细胞、嗜酸性粒细胞等细胞渗出和一系列炎症反应,再通过多种机制逐渐形成纤维化肉芽肿、黏膜溃疡、微脓肿、息肉样变,甚至组织细胞恶性变等结局^[2]。

研究人员一直在探索血吸虫感染与结直肠癌之间的关联。早年Chen等^[3]分析了某疫区1951年至1964年行结直肠癌切除的手术标本,发现48%的标本存在日本血吸虫感染。从20世纪70年代开始,在我国东部省份血吸虫感染与结直肠癌分布的相关性引起了许多流行病学家的关注,在流行区慢性血吸虫感染者呈现出结直肠癌高发率^[4]。Xu等^[5]在江苏省的一项病例对照研究中,在同一区域的条件控制下,慢性血吸虫感染者发生直肠癌的风险为4.5,而在除外其他肿瘤的条件控制下,该风险为8.3。另一研究发现结直肠癌中血吸虫感染的疾病归因分数为24%,血吸虫感染者发生结肠癌的可能性是非血吸虫感染者的4倍多^[6]。还有进一步的研究也表明,日本血吸虫感染的时间越长,结直肠癌的发生率也随之增高^[7]。

血吸虫感染相关结直肠癌与非血吸虫感染者在临床表现、年龄、性别、组织病理学特征等方面存在一定的差异性^[8]。血吸虫感染可引起以乙状结肠和直肠为主的广泛结肠壁病变,并长期引起

结肠炎症状。幼年时期发生血吸虫感染但未根治者,结直肠癌发病年龄比未感染者要提前6~16年^[9]。在性别方面,血吸虫感染相关结直肠癌的男性比例较非感染者高,这可能与男性从事农务较女性多而对血吸虫感染暴露率也较高有关系。

在病理方面的研究也提示了血吸虫病和结直肠癌发病的密切关系^[10]。大部分血吸虫感染引起的肠道病变是由虫卵沉积在黏膜下层导致的肉芽肿反应、黏膜上皮增生活跃引起的,在不同阶段和部位上表现为炎症到肿瘤组织等改变,如纤维化肉芽肿、多发性溃疡、假息肉、息肉、腺瘤样改变、肠上皮不典型增生乃至典型癌变等。而且在病理改变越严重的部位,周围往往可发现较多虫卵和虫体沉积。另有研究发现,相比于非血吸虫感染结直肠癌患者,血吸虫相关结直肠癌的组织分型大多数为中高分化腺癌,而且肠系膜淋巴结转移率和远处器官转移率较低^[11]。

目前血吸虫相关结直肠癌的确切发病机制尚不清楚。已提出几种可能机制解释两者之间的关系,当中大部分涉及慢性炎症反应、免疫抑制、基因组不稳定性、原癌基因与抑癌基因失调、微卫星不稳定性等。其中慢性炎症反应被认为发挥核心作用。血吸虫沉积物引起炎症细胞如中性粒细胞和巨噬细胞等聚集,并释放炎性细胞因子和活性氮/氧等内源性羟基自由基,继而逐渐形成炎性肉芽肿,随着正常细胞DNA被氧化破坏,出现基因组不稳定性的累积效应、原癌基因与抑癌基因的失衡(如p53基因突变和Bcl-2基因过表达),最终导致癌变发生^[12-14]。另外,部分血吸虫感染者存在免疫抑制状态,引起肠道微环境的改变,以及免疫监控机制的破坏,也促进了肿瘤的发生发展^[15]。

此外,血吸虫肝病的研究还发现,血吸虫感染会破坏肝酶代谢系统,如细胞色素 P450、细胞色素 b5、NADPH-细胞色素 C、肝 β -葡萄糖醛酸酶、磺基转移酶等,导致致癌物的灭活功能受到影响,继而增加了其他器官的致癌物暴露风险^[16]。为了更好地了解血吸虫病与结直肠癌之间的关系,更明确的分子病理学机制还有待研究。

本例患者的手术切除标本中,其结肠同时存在中分化腺癌、腺瘤性息肉、陈旧性血吸虫病等病灶,推断3种病变之间有密切关系。手术清扫的所有肠系膜淋巴结均未发现肿瘤转移灶,与以往文献报道结果一致^[11]。目前患者术后已随访近10年,未发现肿瘤复发转移迹象,亦提示血吸虫相关结直肠癌的预后相对较好。虽然目前仍没有足够的研究结果可明确解释结直肠癌与血吸虫感染之间的直接因果关系,但是现有的流行病学数据和临床病理学研究均提示了慢性血吸虫感染对诱发结直肠癌的潜在可能性。而血吸虫病相关结直肠癌的确切发病机制在流行病学调查和试验研究上仍需进一步探索。目前对我们更有指导意义的是,对于既往有血吸虫感染患者,需及时加强体检、结直肠癌相关粪便筛查及电子肠镜等检查,以早期发现、治疗结直肠癌,提高治愈率,改善患者的生活质量和延长生存期。

参考文献

- [1] YOSRY A. Schistosomiasis and neoplasia [J]. *Contrib Microbiol*, 2006, 13(1): 81-100.
- [2] ROSS AG, BARTLEY PB, SLEIGH AC, et al. Schistosomiasis [J]. *N Engl J Med*, 2002, 346(16): 1212-1220.
- [3] CHEN M, HU J, CHANG P, et al. Pathogenesis of carcinoma of the colon and rectum in Schistosomiasis japonica: a study on 90 cases [J]. *Chin Med J*, 1965, 84(8): 513-525.
- [4] ZHAO E. Cancer of the colon and schistosomiasis [J]. *J R Soc Med*, 1981, 74(9): 645.
- [5] XU Z, SU D. Schistosoma japonicum and colorectal cancer: an epidemiological study in the People's Republic of China [J]. *Int J Cancer*, 1984, 34(3): 315-318.
- [6] QIU D, HUBBARD AE, ZHONG B, et al. A matched, case-control study of the association between Schistosoma japonicum and liver and colon cancers, in rural China [J]. *Ann Trop Med Parasitol*, 2005, 99(1): 47-52.
- [7] MAYER DA, FRIED B. The role of helminth infections in carcinogenesis [J]. *Adv Parasitol*, 2007, 65(65): 239-296.
- [8] SHINDO K. Significance of Schistosomiasis japonica in the development of cancer of the large intestine: Report of a case and review of the literature [J]. *Dis Colon Rectum*, 1976, 19(5): 460-469.
- [9] MADBOULY KM, SENAGORE AJ, MUKERJEE A, et al. Colorectal cancer in a population with endemic Schistosoma mansoni: is this an at-risk population? [J]. *Int J Colorectal Dis*, 2007, 22(2): 175-181.
- [10] MING C, CHI Y, PEI Y, et al. Evolution of colorectal cancer in schistosomiasis: transitional mucosal changes adjacent to large intestinal carcinoma in colectomy specimens [J]. *Cancer*, 1980, 46(7): 1661-1675.
- [11] 梅军, 洪慧玲, 丁永沛, 等. 慢性血吸虫病并发大肠癌的临床病理学特征 [J]. *中华消化内镜杂志*, 2004, 21(1): 49-50.
- [12] SALIM HO, HAMID HK, MEKKI SO, et al. Colorectal carcinoma associated with schistosomiasis: a possible causal relationship [J]. *World J Surg Oncol*, 2010, 8(1): 68.
- [13] ZALATA KR, NASIF WA, MING S, et al. p53, Bcl-2 and C-Myc expressions in colorectal carcinoma associated with schistosomiasis in Egypt [J]. *Cell Oncol*, 2005, 27(4): 245-253.
- [14] 高梦臻, 段吉明, 侯义振, 等. 炎症性肠病癌变的预防与监测 [J/CD]. *消化肿瘤杂志(电子版)*, 2023, 15(4): 363-366.
- [15] VENNERVALD BJ, POLMAN K. Helminths and malignancy [J]. *Parasite Immunol*, 2009, 31(11): 686-696.
- [16] BADAWI AF, MOSTAFA MH. Possible mechanisms of alteration in the capacities of carcinogen metabolising enzymes during schistosomiasis and their role in bladder cancer induction [J]. *J Intern Med Res*, 1993, 21(6): 281-305.

收稿日期:2024-03-05