

胃大弯侧外生性浆膜层下钙化性纤维性肿瘤 1 例

朱常琰¹, 王修远², 胡玉秋³, 陈广成⁴, 李森茂⁵, 金少文⁵, 罗兴喜^{5*}

1. 中山大学孙逸仙纪念医院 胆胰外科, 广东 广州 510120

2. 中山大学光华口腔医学院, 广东 广州 510080

3. 中山大学附属第八医院(深圳福田) 乳腺外科, 广东 深圳 518033

4. 中山大学孙逸仙纪念医院 消化内科, 广东 广州 510120

5. 中山大学孙逸仙纪念医院 胃肠外科, 广东 广州 510120

【摘要】 钙化性纤维性肿瘤(calcifying fibrous tumor, CFT)是一种以钙化、沙砾小体等为特征性表现的良性间充质病变,其主要成分为胶原化的纤维结缔组织。CFT可以发生于任何年龄,相对好发于女性,其发病部位有胸膜、胃肠道、纵隔、心脏、肺部、颈部、背部、腹股沟、四肢等。其中发生于胃部的病例较少,以病例报道为主。目前对胃CFT的病因、临床表现、影像学特点以及治疗和预后的探索也并不深入。本例胃CFT的特殊性在于肿瘤发生在胃体大弯侧浆膜层下,并呈外生性发展,与胃壁间有蒂相连,早期可能不在胃囊内形成明显隆起,难以被常规胃镜检查检出,与目前报道较多的内生性CFT有明显区别。本病例报道能为具有类似临床表现的胃CFT患者的诊断方向及治疗方案提供一定的提示和指导。

【关键词】 钙化性纤维性肿瘤; 外生性; 浆膜层下; 胃

Exogenous subserosal calcifying fibrous tumor in gastric greater curvature: a case report

Zhu Changyan¹, Wang Xiuyuan², Hu Yuqiu³, Chen Guangcheng⁴, Li Senmao⁵, Jin Shaowen⁵, Luo Xingxi^{5*}

1. Department of Biliary -Pancreatic Surgery, Sun Yat -Sen Memorial Hospital, Guangzhou 510120, Guangdong, China

2. Guanghua School of Stomatology, Sun Yat-Sen University, Guangzhou 51080, Guangdong, China

3. Department of Breast Surgery, the Eighth Affiliated Hospital of Sun Yat-Sen University, Shenzhen 518033, Guangdong, China

4. Department of Gastroenterology, Sun Yat-Sen Memorial Hospital, Guangzhou 510120, Guangdong, China

5. Department of Gastroenterology Surgery, Sun Yat-Sen Memorial Hospital, Guangzhou 510120, Guangdong, China

*Corresponding author: Luo Xingxi, E-mail: Luo-sums@Tom.com

【Abstract】 Calcifying fibrous tumor (CFT) is a kind of benign tumor composed mainly of large amounts of collagenized fibrous connective tissue, which may be accompanied by calcification, gravel vesicles, and other characteristic manifestations. CFT can occur at any age and is relatively more prevalent in females. CFT usually occur in the pleura, gastrointestinal tract, mediastinum, heart, lungs, neck, back, groin and limbs, but not commonly occurs in the stomach. Gastric CFT is uncommon and is mainly reported as case reports. The etiology, clinical manifestations, imaging examinations, treatment and prognosis of gastric CFTs have not been thoroughly studied. The specificity of this case is that the tumor developed under the serosal layer of the greater curvature of the gastric body, it was exophytic and connected to the gastric wall by a pedicle. In the early stage, exophytic gastric CFT may not form a distinct bulge in the gastric pouch, and is difficult to be detected by conventional gastroscopy, which is distinctly different from endophytic CFTs (main

* 通信作者: 罗兴喜, E-mail: Luo-sums@Tom.com

type reported so far). This case report can provide certain hints and guidance for the diagnostic direction and treatment plan of gastric CFT patients with similar clinical manifestations.

【Key words】 Calcifying fibrous tumor; Exogenous; Subserosal; Gastric

1 病例摘要

患者男,49岁,因“间断性上腹疼痛10余年,加重1个月”入院。患者有上腹隐痛史,每日数小时后背并双侧季肋区放射痛,伴反酸、暖气,近1个月来体重下降2 kg。入院查体无特殊阳性体征。胃镜示(图1A):胃体中段前壁可见一黏膜下隆起,大小约2.5 cm×2.5 cm,表面黏膜光滑;胃窦黏膜充血,花斑样改变,可见散在平坦糜烂灶及出血点。上腹部计算机断层扫描(computed tomography, CT)平扫+增强+三维重建示(图1B~1C):胃体中部前壁浆膜面下可见一软组织结节影,界清,大小约2.7 cm×1.5 cm,平扫见多发斑片状高密度影,增强扫描实性成分明显延迟强化,考虑良性肿瘤,胃钙化性纤维性肿瘤(calcifying fibrous tumor, CFT)或间质瘤可能。术中探查见,腹腔内无明显转移结节,胃壁肿物位于胃大弯侧,从胃壁长出,大小约2.0 cm×1.5 cm,有蒂。遂决定行腹腔镜下胃肿物切除术,牵起胃壁肿瘤,用切割闭合器在距

肿物约1 cm闭合切除肿瘤,术程顺利。病理报告肉眼所见:灰红色结节状组织一块,大小约2.5 cm×2.0 cm×1.5 cm,表面包膜完整,切面灰黄色,质中,未累及切缘。病理诊断:(胃肿物)结节样肿物,由分化良好的纤维结缔组织及一些成纤维细胞构成,伴明显胶原化及沙砾体形成,间质见一些淋巴细胞及浆细胞浸润,淋巴组织增生(图1D~1F)。免疫组织化学:Dog-1(-)、CD117(-)、CD34(-)、Actin(-)、Desmin(-)、S-100(-)、STAB2(-)、IgG4阳性浆细胞数约10个/HPF、Ki67约1%、Kappa和Lambda浆细胞(+)、STAT-6(-)、ALK(5A4)(-)、CK(-)、F8(-)。结合临床,符合CFT。

2 讨论

CFT最早于1988年被报道为“伴有沙砾小体形成的儿童纤维性肿瘤”^[1],后又报道为钙化性纤维性假瘤。在最新的世界卫生组织2020版软组织及骨肿瘤病理学和遗传学分类中,CFT被划为成纤维细胞/肌纤维母细胞来源的一种良性肿瘤。

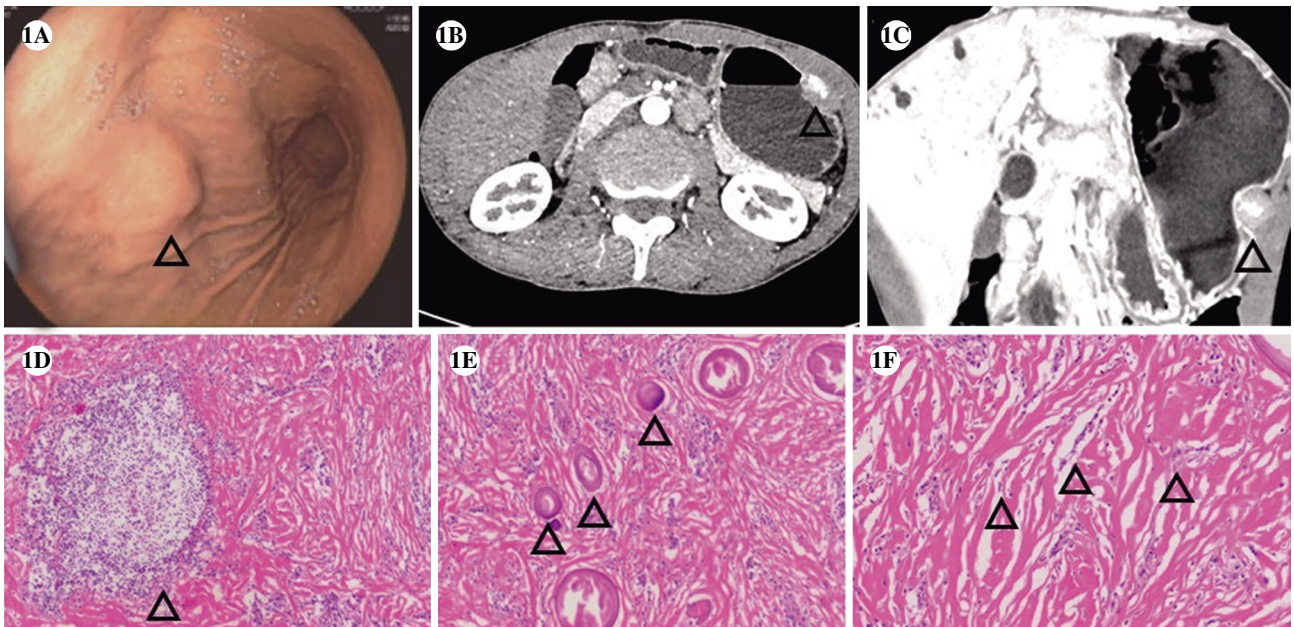


图1 钙化性纤维性肿瘤患者的胃镜、上腹部计算机断层扫描、术后病理图片

注:A,胃镜检查示胃壁表面黏膜光滑,胃体中段前壁可见一黏膜下隆起(三角所示);B,上腹部计算机断层扫描增强图像示实性成分明显延迟强化(三角所示);C,上腹部计算机断层扫描冠状位图像示多发斑片状高密度影(三角所示);D,术后病理(苏木精-伊红染色,×100)可见淋巴滤泡(三角所示);E,术后病理(苏木精-伊红染色,×100)可见散在分布的沙砾小体(三角所示);F,术后病理(苏木精-伊红染色,×100)可见大量致密的、束状排列的胶原纤维间有淋巴细胞浸润(三角所示)。

CFT几乎可以发生于任何年龄,相对好发于女性。其发病部位广泛,通常为偶然发现,局部手术切除后复发风险较低,预后良好。在目前报道的胃CFT病例中,绝大多数发生在黏膜层及黏膜下层,且呈内生性发展,早期即在胃壁内侧产生隆起,可被常规胃镜检查检出。而本例胃CFT的特殊性在于其发生于胃体大弯侧浆膜层下,并呈外生性发展,与胃壁间有蒂相连,早期可能不在胃囊内形成明显隆起,难以被常规胃镜检查检出,中后期行胃镜检查可发现外压性隆起,应借助影像学检查的特征性征象辅助诊断。

CFT大体标本通常呈实性,与周围组织分界清晰,质中或韧,切面从灰白色到灰黄色不等,表面黏膜通常完整、光滑。

镜下CFT边界清,由大量致密的、束状排列的胶原纤维组成,可见散在的淋巴细胞与少量的梭形细胞,在部分病例中可见散在沙砾小体^[2]。在胃CFT的免疫组织化学中,仅vimentin呈阳性,SMA、CD117、CD34、Dog-1、S-100、desmin、ALK等均为阴性^[3]。也有报道称在胃CFT中检出局灶性CD34阳性、散在CD117阳性等^[4]。可结合影像学检查、组织学形态、免疫组织化学特征进行综合诊断。

目前,CFT的致病机制尚不确定,可能的病因包括既往感染、外伤或手术干预。其组织来源亦不明确, Van Dorpe等^[5]认为其可能是炎性肌纤维母细胞瘤(inflammatory myofibroblastic tumor, IMT)的硬化期、晚期。Larson等^[6]根据观察到的组织中的高IgG4阳性浆细胞水平,认为CFT可能是一种IgG4相关的病变。而Marbaniang等^[7]还发现了CFT与透明血管型Castleman病的相关性。

胃CFT的复发风险低、预后相对较好^[2],需与临床症状、影像学表现相近但恶性程度高、易复发转移、预后较差的疾病相鉴别,以制定更加准确的治疗计划与手术方案,避免不必要的扩大切除,尽可能减少对患者的医源性损害。临床上发生在胃的CFT需与胃肠道间质瘤(gastrointestinal stromal tumor, GIST)、IMT、孤立性纤维性肿瘤(solitary fibrous tumor, SFT)等相鉴别:①与GIST相比,胃CFT镜下可见玻璃样变性的胶原及少量梭形细胞、沙砾小体和/或不良钙化以及不同程度的单核细胞浸润,在CFT的免疫组织化学中,c-Kit与Dog-1呈阴性。而GIST缺乏沙砾样钙化,其免疫组织化学中c-Kit与Dog-1均呈弥漫阳性^[8]。②IMT是一种

肌成纤维细胞异常增殖的低度恶性肿瘤,镜下可见广泛的淋巴细胞浸润与生发中心形成,少见钙化,且SMA、LAK与Actin在IMT的免疫组织化学中常呈阳性,而在CFT中呈阴性^[9]。③SFT是一种罕见的间叶来源性肿瘤,由排列成束状或血管外皮瘤样的梭形肿瘤细胞组成。SFT内血管分布密集,血管壁常见有胶原样变性。STAT-6的核表达是SFT免疫组织化学的特征性表现,可据此与胃CFT相鉴别^[10]。

对于未侵犯到黏膜层以下的病变,推荐使用内镜黏膜下剥离术(endoscopic submucosal dissection, ESD)进行胃CFT的鉴别诊断和治疗。ESD非侵入的特性会带来更低的费用和并发症发生率并提高CFT患者术后的生活质量^[11]。而对于累及上皮层、固有层和黏膜肌层的CFT,推荐采用腹腔镜下切除。

胃CFT是一种预后较好的良性肿瘤,大多病例行单纯局部切除术即可治愈,术后复发率较低,但在Nascimento等^[12]的研究中,汇报了10例胃CFT患者经过手术治疗后有5例出现复发的情况。因此,建议术后长期随访,以早期发现复发情况并及时予以治疗。也有研究指出,对于患者无体征、瘤体直径小于2mm的CFT无需手术治疗,仅长期随访即可^[2]。

综上,该病例报道能为以后具有类似临床表现的胃CFT患者的诊断方向及治疗方案提供一定指导,提示瘤体外生性发展的可能,具有一定的临床意义。

参考文献

- [1] ROSENTHAL NS, ABDUL -KARIM FW. Childhood fibrous tumor with psammoma bodies. Clinicopathologic features in two cases [J]. Arch Pathol Lab Med, 1988, 112(8): 798-800.
- [2] TURBIVILLE D, ZHANG X. Calcifying fibrous tumor of the gastrointestinal tract: A clinicopathologic review and update [J]. World J Gastroenterol, 2020, 26(37): 5597-5605.
- [3] PEZHOUH MK, REZAEI MK, SHABIHKHANI M, et al. Clinicopathologic study of calcifying fibrous tumor of the gastrointestinal tract: a case series [J]. Hum Pathol, 2017, 62: 199-205.
- [4] YE L, LIANG M, BAI S, et al. Calcified fibrous tumor in the stomach: a rare case of gastric submucosal tumor

- treated with endoscopic submucosal excavation [J]. *Endoscopy*, 2023, 55: E1201–E1202.
- [5] VAN DORPE J, ECTORS N, GEBOES K, et al. Is calcifying fibrous pseudotumor a late sclerosing stage of inflammatory myofibroblastic tumor? [J]. *Am J Surg Pathol*, 1999, 23(3): 329–335.
- [6] LARSON BK, BALZER B, GOLDWASSER J, et al. Calcifying fibrous tumor: an unrecognized IgG4-related disease? [J]. *Apmis*, 2015, 123(1): 72–76.
- [7] MARBANIANG E, KHONGLAH Y, DEY B, et al. Castleman's disease associated with calcifying fibrous tumor: A rare association with review of literature [J]. *J Lab Phys*, 2019, 11(2): 171–173.
- [8] AGAIMY A, BIHL MP, TORNILLO L, et al. Calcifying Fibrous Tumor of the Stomach: Clinicopathologic and Molecular Study of Seven Cases With Literature Review and Reappraisal of Histogenesis [J]. *Am J Surg Pathol*, 2010, 34(2): 271–278.
- [9] HILL KA, GONZALEZ-CRUSSI F, CHOU P. Calcifying fibrous pseudotumor versus inflammatory myofibroblastic tumor: A histological and immunohistochemical comparison [J]. *Mod Pathol*, 2001, 14(8): 784–790.
- [10] DOYLE LA, VIVERO M, FLETCHER CDM, et al. Nuclear expression of STAT6 distinguishes solitary fibrous tumor from histologic mimics [J]. *Mod Pathol*, 2014, 27(3): 390–395.
- [11] TSAI M, CHEN H, CHUANG M, et al. Gastric Calcifying Fibrous Tumor: An Easy Misdiagnosis as Gastrointestinal Stromal Tumor—A Systemic Review [J]. *Med Lith*, 2020, 56(10): 13.
- [12] NASCIMENTO AF, RUIZ R, HORNICK JL, et al. Calcifying fibrous 'pseudotumor'—Clinicopathologic study of 15 cases and analysis of its relationship to inflammatory myofibroblastic tumor[J]. *Int J Surg Pathol*, 2002, 10(3): 189–196.

收稿日期:2024-04-25