

# 单孔腹腔镜手术在结直肠癌根治性切除术中的应用策略

奚克兴, 庄宝雄\*

南方医科大学南方医院 普通外科, 广东 广州 510515

**【摘要】** 结直肠癌作为全球范围内最常见的恶性肿瘤之一,其发病率和死亡率逐年上升,对公共健康造成了严重威胁。随着医学技术的不断进步,手术治疗依然是结直肠癌患者的主要疗法之一。近年来,腹腔镜手术因其微创性、术后恢复快等优点,逐渐成为结直肠癌手术治疗的重要选择。单孔腹腔镜手术作为一种新兴技术,因其切口小、伤口美观、术后疼痛轻、康复快等优势,受到了越来越多的关注。在《单孔腹腔镜胃肠恶性肿瘤手术操作中国专家共识(2024版)》中,多数专家也推荐单孔腹腔镜可应用于结肠癌及高位直肠癌根治性切除手术。随着技术的不断进步,单孔腹腔镜手术未来有望在更多类型的结直肠手术中得到推广应用。

**【关键词】** 结直肠癌; 单孔腹腔镜; 微创技术

## Application strategy of single-incision laparoscopic surgery in radical resection of colorectal cancer

Xi Kexing, Zhuang Baoxiong\*

Department of General Surgery, Nanfang Hospital, Southern Medical University, Guangzhou 510515, Guangdong, China

\*Corresponding author: Zhuang Baoxiong, E-mail: 18820095121@163.com

**【Abstract】** As one of the most common malignant tumors in the world, the morbidity and mortality of colorectal cancer are increasing year by year, which poses a serious threat to public health. With the continuous advancement of medical technology, surgical treatment is still one of the main therapies for patients with colorectal cancer. In recent years, laparoscopic surgery has gradually become an important choice for the surgical treatment of colorectal cancer due to its advantages of minimally invasive and rapid postoperative recovery. As a new technique, single-incision laparoscopic surgery has attracted more and more attention because of its advantages such as small incision, beautiful wound, light postoperative pain and quick recovery. In the *Chinese expert consensus on single-incision laparoscopic surgery for gastrointestinal malignancies (2024 edition)*, most experts also recommend that single-incision laparoscopic surgery can be used for radical resection of colon cancer and high rectal cancer. It is believed that with the continuous progress of technology, single-incision laparoscopic surgery will be expected to be popularized in more types of colorectal surgery in the future.

**【Key words】** Colorectal cancer; Single-incision laparoscopic surgery; Minimally invasive technology

单孔腹腔镜手术(single-incision laparoscopic surgery, SILS)通过脐部建立单一的小切口来完成手术操作,具有创伤小、术后疼痛轻、恢复快以及美容效果好等优势。考虑到胃肠手术常有放置引流的需求,SILS基础上额外增加1个操作孔,可在

保持SILS优势的同时,减少器械间的相互干扰,并提高留置引流的效果。这一技术被大多数国内外学者归入SILS范畴<sup>[1-2]</sup>。近年来,单孔腹腔镜技术在结直肠手术领域的应用越来越广泛,许多医疗机构已经陆续开展此项技术。相关临床研究表明,SILS在短期疗效、安全性和可行性方面与传统腹腔镜手术相当<sup>[3-4]</sup>,在长期预后方面,也无显著性差异<sup>[5]</sup>。SILS术中出血量通常较少,住院时间

基金项目:国家自然科学基金面上项目(8212814)

\*通信作者:庄宝雄, E-mail: 18820095121@163.com

也较短,且术后并发症的发生率与传统腹腔镜手术相比没有显著增加<sup>[6-7]</sup>。单孔腹腔镜技术在结直肠癌根治性切除手术领域的应用已经显示出越来越多的优势,同时受到越来越多的胃肠外科医师和患者的追捧<sup>[8-9]</sup>。本文结合文献和笔者实践经验,重点阐述 SILS 在不同位置结直肠癌根治性切除手术中的操作技巧,特别对于中低位直肠癌根治性切除,可将放置单孔腹腔镜操作平台的小切口做回肠预防性造口,术后类似经自然腔道取标本手术(natural orifice specimen extraction surgery, NOSES)——无“瘢痕”手术,兼顾了手术的根治性和美容效果。

## 1 单孔腹腔镜右半结肠根治性切除术

(1)患者采用仰卧且下肢分开的“大”字体位。常规消毒铺巾后,取脐下长约4 cm的切口,置入单孔操作平台,作为腔镜观察孔、术者辅助操作孔,置入操作器械。取左锁骨中线脐上作为穿刺点,置入5 mm Trocar作为术者主操作孔。术者站在患者左侧,扶镜手站在患者分腿中间。

(2)将大网膜和横结肠推向头侧,小肠推向左侧腹腔,悬吊横结肠系膜,显露肠系膜根部及肠系

膜上血管主干影;以肠系膜上静脉(superior mesenteric vein, SMV)为标志,游离裸化SMV,于根部结扎并离断回结肠动、静脉,右结肠动、静脉。继续以SMV及胰颈等为解剖标志,于根部解剖结肠中血管,并于根部离断结肠中动、静脉,并清扫周围淋巴结;沿SMV向头侧继续追踪,进一步显露出胃网膜动、静脉,分别给予结扎离断。

(3)背侧入路进入Toldt间隙,并拓展升结肠后间隙达十二指肠降部水平。

(4)改头高脚低位,由头侧入路沿胃大弯中点前下横行切开大网膜前叶进入网膜囊,向右横断大网膜前叶,清扫No.6组淋巴结;清扫淋巴组织达胃网膜血管弓根部。

(5)预定范围内切除肠管肿瘤,切除回肠末端10~15 cm、盲肠、升结肠、横结肠右半部分和部分大网膜。行回肠与横结肠侧侧吻合,闭合共同开口,取出标本,冲洗腹腔,放置引流管(图1)。

## 2 单孔腹腔镜横结肠根治性切除术

(1)患者采用仰卧且下肢分开的“大”字体位。常规消毒铺巾后,绕脐取长约4 cm的切口,置入单孔操作平台,作为腔镜观察孔、术者辅助操作

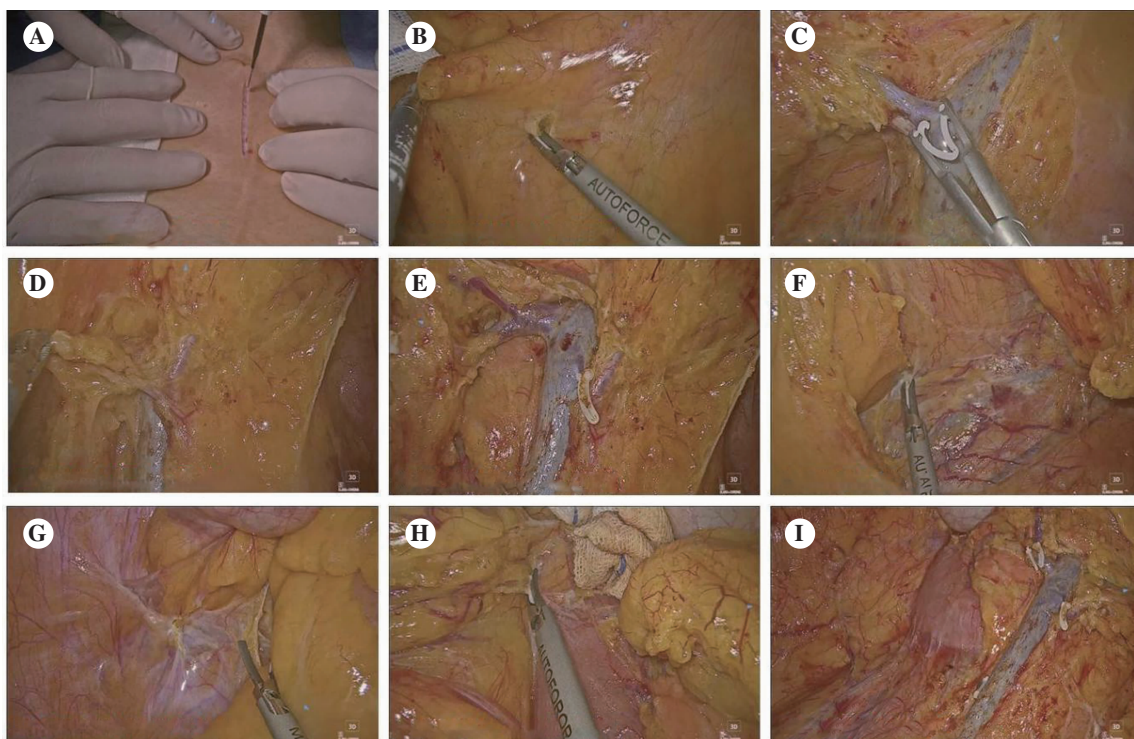


图1 单孔腹腔镜右半结肠切除术

注:A,脐下正中切除;B,中间入路裸化肠系膜上静脉;C,分离、结扎回结肠动、静脉;D,分离、结扎结肠中动脉右支;E,裸化结肠干血管;F,向外拓展Toldt间隙;G,背侧拓展Toldt间隙;H,头侧分离胃结肠间隙;I,手术创面。



孔,置入操作器械。取左锁骨中线脐水平作为穿刺点,置入5 mm Trocar作为术者主操作孔。术者站在患者左侧,扶镜手站在患者分腿中间。

(2)将大网膜和横结肠推向头侧,悬吊横结肠系膜,提起回结肠血管蒂,显露SMV主干血管影,在其左侧横行切开,显露肠系膜上动脉。沿SMV向胰颈方向分离,通常在距胰颈约2 cm处,可分离出结肠中动脉,予清扫根部淋巴结后,结扎切断,如右结肠动脉存在,亦分离至血管根部后结扎切断。当分离至胰颈水平,可见由SMV发出的Henle干,分离出结肠中静脉,给予结扎离断。

(3)D3站淋巴结清扫后,沿胰颈下缘横行切开横结肠系膜根结构,进入网膜囊,可见胃大弯。然后沿胰体下缘向脾曲侧分离,继而分别离断胃结肠韧带、膈结肠韧带、脾结肠韧带,采用不同方向入路“包抄”充分游离脾曲。

(4)沿着脾曲侧已分离的胃大弯部,由内侧向肝曲侧继续弓上游离,解剖、显露并于根部结扎胃网膜右动脉,与尾侧游离相通,完成网膜弓淋巴结清扫,并与尾侧游离路径会合,完整游离结肠肝曲。

(5)预定范围内切除肠管肿瘤,切除肿瘤远近端10 cm横结肠肠管、部分大网膜。行横结肠-横结肠端侧吻合,闭合共同开口,取出标本,冲洗腹腔,放置引流管(图2)。

### 3 单孔腹腔镜左半结肠根治性切除术

(1)患者取截石位,常规消毒铺巾后,于脐左

侧做环脐切口长约4 cm,置入单孔操作平台,作为腹腔镜观察孔、术者辅助操作孔,置入操作器械。在右侧腹直肌外缘与双侧髂前上棘连线交点略下方置入5 mm Trocar作为主操作孔。

(2)降结肠、乙状结肠两侧分离:于骶岬前方的乙状结肠系膜根与后腹壁移行部,沿黄白交接线做纵行腹膜切口并向头侧延伸至腹主动脉表面的肠系膜下动脉根部;拓展Toldt间隙,向头侧直至肠系膜下动脉根部。

(3)仔细分离并脉络化肠系膜下动脉主干2 cm,清扫周围脂肪组织和淋巴结。

(4)沿肠系膜下动脉游离,保留其根部,结扎并离断左结肠动脉。于胰腺下缘高位离断肠系膜下静脉。将乙状结肠向右侧翻转,在其系膜和肾前筋膜之间的Toldt间隙内向右侧游离,使降结肠、乙状结肠两侧的游离平面相互贯通,并向头侧到达降结肠中段。

(5)左半结肠游离:于胰腺浅面向上剪开横结肠系膜,进入小网膜囊。将降结肠、乙状结肠向右侧翻转,在其系膜和肾前筋膜之间的Toldt间隙内向右侧游离,并剪开脾结肠韧带及胃结肠韧带前叶,松解结肠脾曲并使降结肠、乙状结肠两侧的游离平面相互贯通达横结肠中段。至此,横结肠左半部、降结肠、乙状结肠及其系膜已经完全游离。

(6)预定范围内切除肠管肿瘤;预定切除线位于肿瘤远侧各10 cm处。扇形分离、切断并结扎肠系膜。行横结肠-乙状结肠端侧/侧侧吻合,放置引流管(图3)。

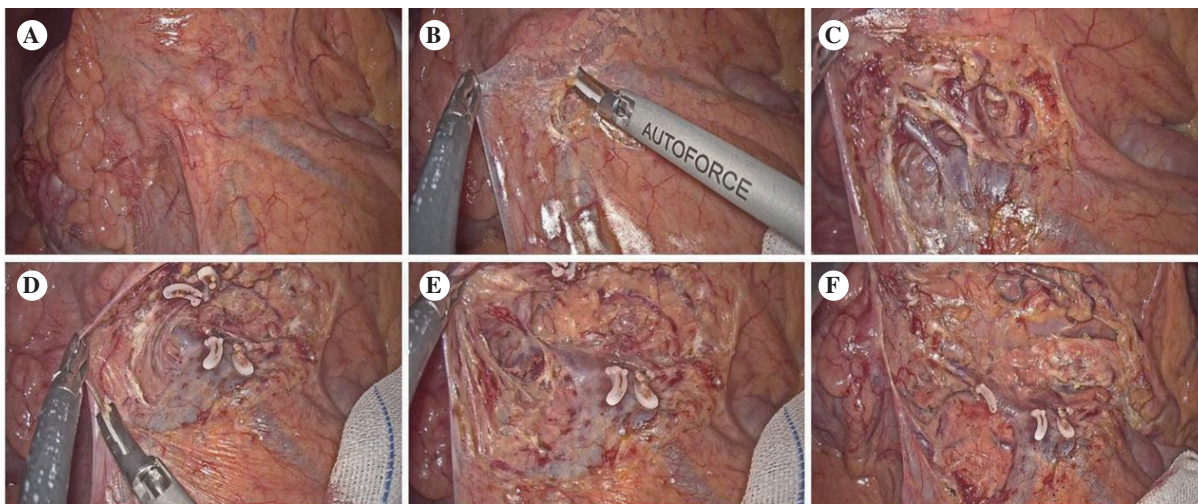


图2 单孔腹腔镜横结肠切除术

注:A,悬吊横结肠系膜;B,分离肠系膜上静脉;C,裸化结肠中动、静脉;D,继续拓展横结肠Toldt筋膜;E,裸化上右结肠静脉;F,完全游离横结肠系膜。

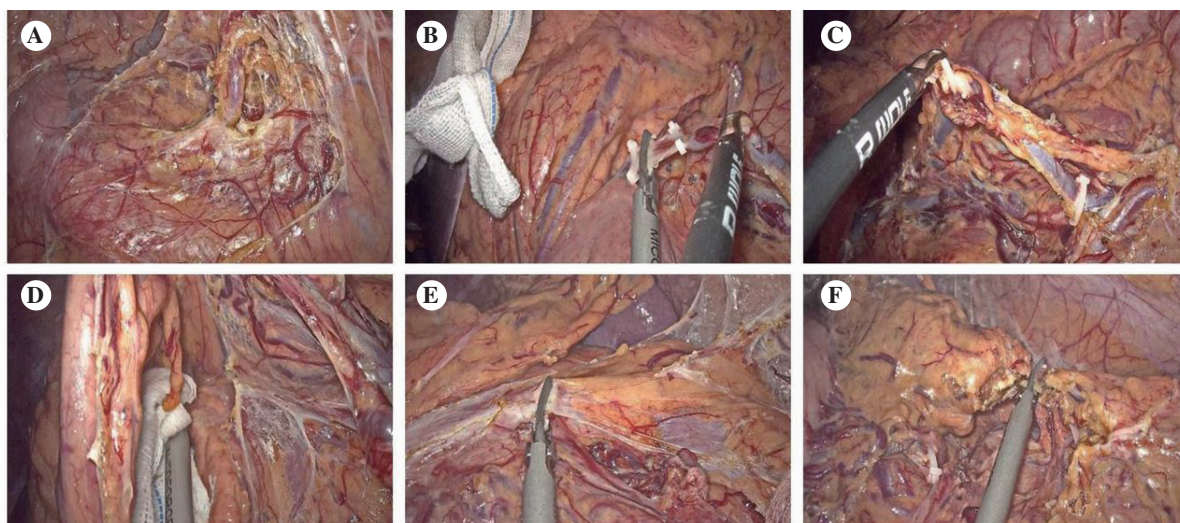


图3 单孔腹腔镜左半结肠切除术

注:A,分离、结扎左结肠动脉;B,根部结扎肠系膜下静脉;C,向外下分离 Toldt 间隙;D,向外上分离 Toldt 间隙;E,分离胃结肠韧带;F,完全游离左半结肠。

#### 4 单孔腹腔镜乙状结肠根治性切除术

(1)患者取截石位,常规消毒铺巾后,于脐左侧做环脐切口长约4 cm,置入单孔操作平台,作为腹腔镜观察孔、术者辅助操作孔,置入操作器械。在右侧麦氏点置入12 mm Trocar 作为主操作孔。

(2)于骶岬前方的乙状结肠系膜根与后腹壁移行部,沿黄白交接线做纵行腹膜切口并向头侧延伸至腹主动脉表面的肠系膜下动脉根部;进入并拓展 Toldt 间隙,分离乙状结肠和侧腹壁。切开乙状结肠系膜前叶并与左侧术野汇合。继续向上游离,显露肠系膜下动脉根部,将其结扎离断。

(3)骶前引路两侧迂回,完成直肠的游离。分离面超肿瘤7 cm 范围。解剖、游离显露肠系膜下静脉,给予结扎离断。

(4)将降结肠、乙状结肠向右侧翻转,在其系膜和肾前筋膜之间的 Toldt 间隙内向右侧游离,并剪开脾结肠韧带及胃结肠韧带前叶,松解结肠脾曲。

(5)移除肿瘤并行肠吻合:预定切除线位于肿瘤远端约5 cm 处和近端约10 cm 处。切断并结扎相应的结肠系膜,行降结肠-直肠端端吻合,放置引流管(图4)。

#### 5 单孔腹腔镜直肠前切除术

(1)患者取截石位,常规消毒铺巾后,于脐左侧做环脐切口长约4 cm,置入单孔操作平台,作为腹腔镜观察孔、术者辅助操作孔,置入操作器械。在

右侧腹直肌外缘双侧髂前上棘连线交点略下方置入12 mm Trocar 作为主操作孔。

(2)于骶岬前方的乙状结肠系膜根与后腹壁移行部,沿黄白交接线做纵行腹膜切口并向头侧延伸至腹主动脉表面的肠系膜下动脉根部;进入乙状结肠系膜后方的 Toldt 间隙,向头侧游离至肠系膜下动脉根部。仔细分离并脉络化肠系膜下动脉主干2 cm,清扫周围脂肪组织和淋巴结。夹闭并离断动脉。

(3)向右侧水平张紧十二指肠水平部,显露其左侧的十二指肠空肠曲及附着于其外下方的十二指肠空肠腹膜襻。以此为标志,向头侧进入胰腺下缘的肠系膜下静脉,结扎、离断肠系膜下静脉。沿乙状结肠系膜外侧的 Toldt 线向头侧纵行切开结肠外侧腹膜反折;将乙状结肠向右侧翻转,在其系膜和肾前筋膜之间的 Toldt 间隙内向右侧游离使降结肠、乙状结肠两侧的游离平面相互贯通,并向头侧到达降结肠中段。

(4)直肠周围游离。前面:向尾侧延长乙状结肠两侧腹膜反折切口,跨越骶岬,直至直肠膀胱陷凹腹膜反折水平的直肠中段两侧,切开反折处腹膜。后面:从骶岬水平开始,紧贴结直肠系膜,在结直肠系膜与骶前筋膜之间的直肠后间隙内向尾侧扩展外科平面。外侧:向两侧扩展直肠后间隙,直至游离至肿瘤下方超过5 cm。

(5)切除病灶:在肿瘤远端约5 cm、近端约10 cm 处切断肠管,移除病灶。行乙状结肠-直肠端端吻



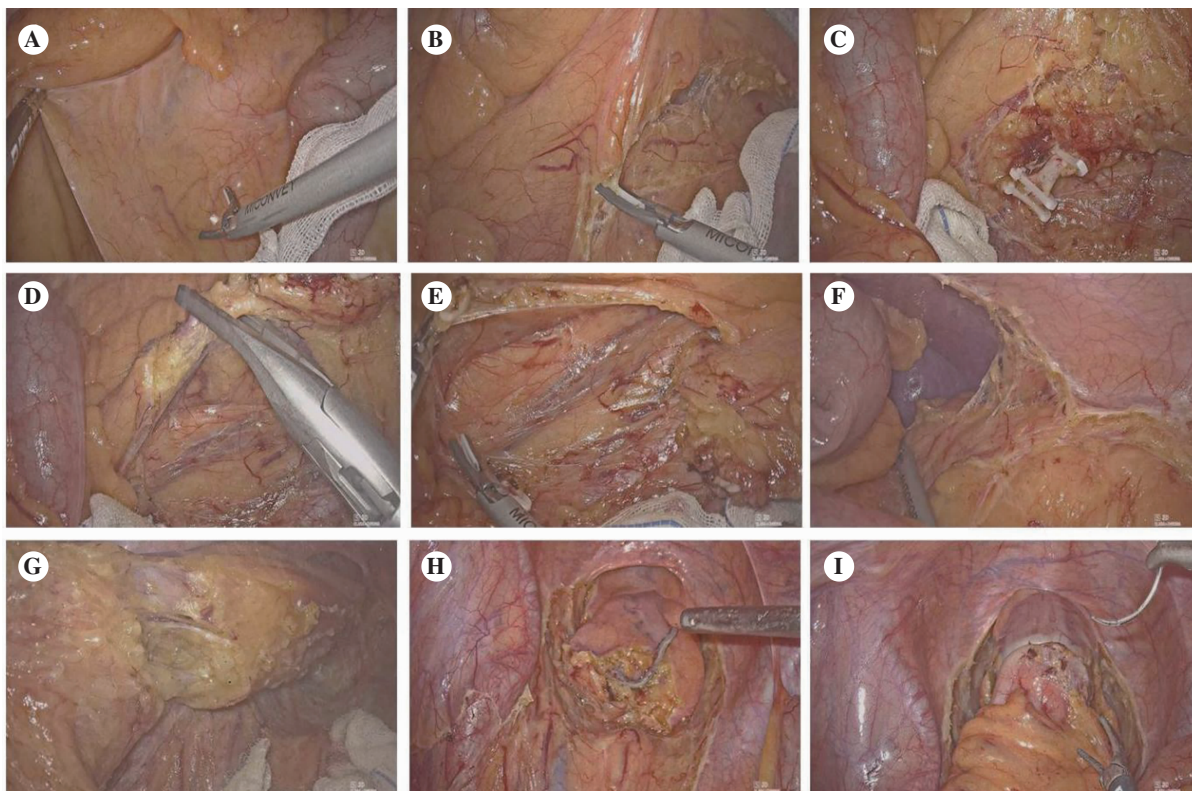


图4 单孔腹腔镜乙状结肠切除术

注:A,左手提起结肠系膜,暴露视野;B,分离 Toldt 间隙;C,分离、结扎肠系膜下动脉;D,分离、结扎肠系膜下静脉;E,继续拓展 Toldt 间隙;F,游离脾曲;G,裸化直肠上段肠管;H,离断、闭合直肠上段肠管;I,降结肠-直肠末端吻合。

合,放置引流管(图5)。

## 6 单孔腹腔镜直肠前切除+回肠造口术

该术式主要针对中低位直肠癌。患者取截石位,常规消毒铺巾后,于脐水平右侧约2 cm做一纵行切口,长约4 cm,置入单孔操作平台,作为腔镜观察孔、术者辅助操作孔,置入操作器械。在右侧腹直肌外缘双侧髂前上棘连线交点略下方置入12 mm Trocar 作为主操作孔。直肠周围游离至盆底,其余操作基本同单孔腹腔镜直肠前切除术(图6)。将放置单孔腹腔镜操作平台的小切口做回肠预防性造口,术后类似 NOSES——无“瘢痕”手术,兼顾了手术根治性和美容效果。

## 7 单孔腹腔镜全结肠根治性切除术

(1)患者取截石位,术野常规消毒后铺巾。绕脐做纵行切口长约5 cm,逐层进腹,置入单孔操作平台,作为腔镜观察孔、术者辅助操作孔,置入操作器械。左、右锁骨中线大致平脐水平切口置入12 mm Trocar。

(2)游离直肠上段。取头低足高位,向尾侧延

长乙状结肠两侧腹膜反折切口,跨越骶岬进入盆腔,在直肠两侧继续向尾侧延伸,直至直肠膀胱陷凹腹膜反折水平。后方游离:从骶岬水平开始,在直肠后间隙内向尾侧游离直至盆底。外侧游离:自直肠后间隙紧贴系膜向两侧游离,直至经直肠两侧腹膜切口与盆腔相通。前方游离:于直肠膀胱陷凹水平切开腹膜反折,使直肠两侧的腹膜切口在直肠前面相互连接。

(3)游离降结肠、乙状结肠:于骶岬前方的乙状结肠系膜根中线侧腹膜反折处纵行切开腹膜,向头侧延伸至十二指肠水平段上缘、胰腺下缘的横结肠系膜根部;经此腹膜切口向左侧扩展外科平面,越过腹主动脉、左侧腰大肌、输尿管和生殖血管,从肠系膜后方到达降结肠、乙状结肠左侧的 Toldt 线。离断肠系膜下血管并清除区域淋巴结。沿肠系膜和肾前筋膜之间的 Toldt 线纵行切开降结肠、乙状结肠外侧的腹膜反折,同时从外侧再次进入降结肠、乙状结肠系膜后方的 Toldt 间隙,使降结肠、乙状结肠两侧的游离平面相互贯通,向头侧到达结肠脾曲下缘。

(4)游离横结肠左侧半:将横结肠向头侧翻



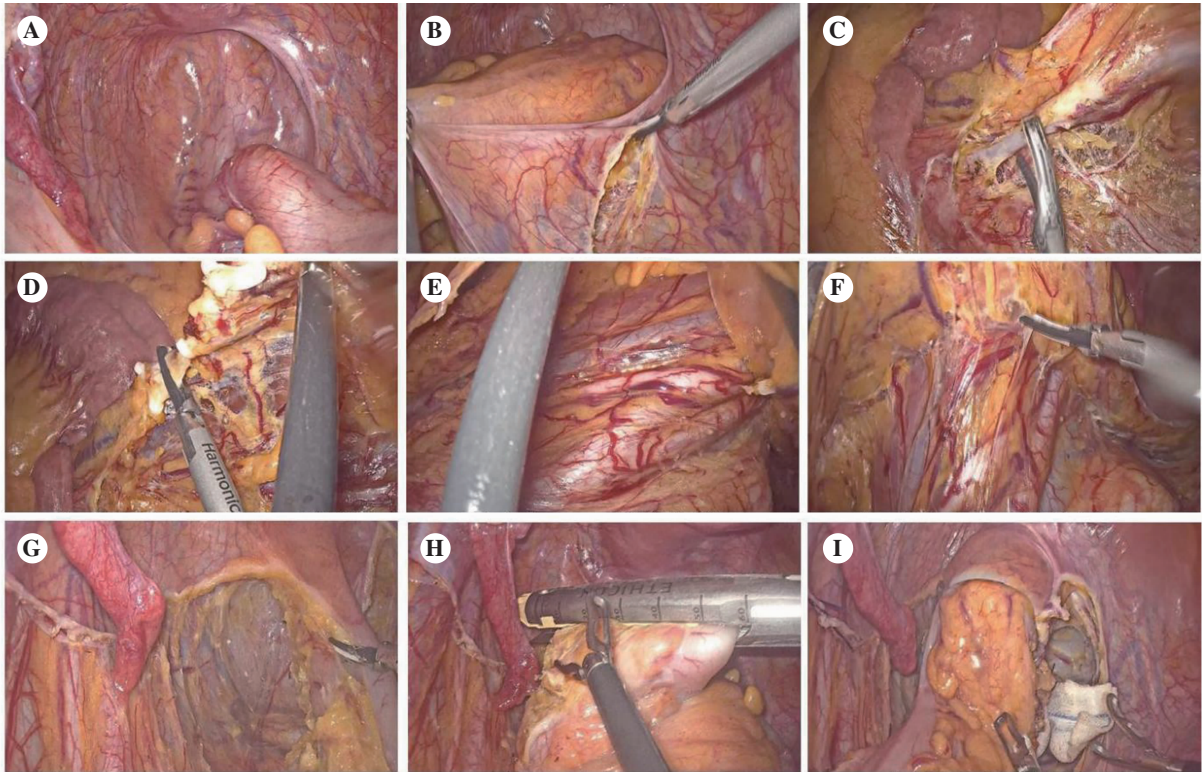


图5 单孔腹腔镜直肠前切除术

注:A,悬吊子宫及附件;B,分离 Toldt 间隙;C,分离、结扎肠系膜下动脉;D,分离、结扎肠系膜下静脉;E,向上拓展 Toldt 间隙;F,向下拓展 Toldt 间隙;G,裸化直肠;H,切割闭合直肠;I,乙状结肠-直肠端端吻合。

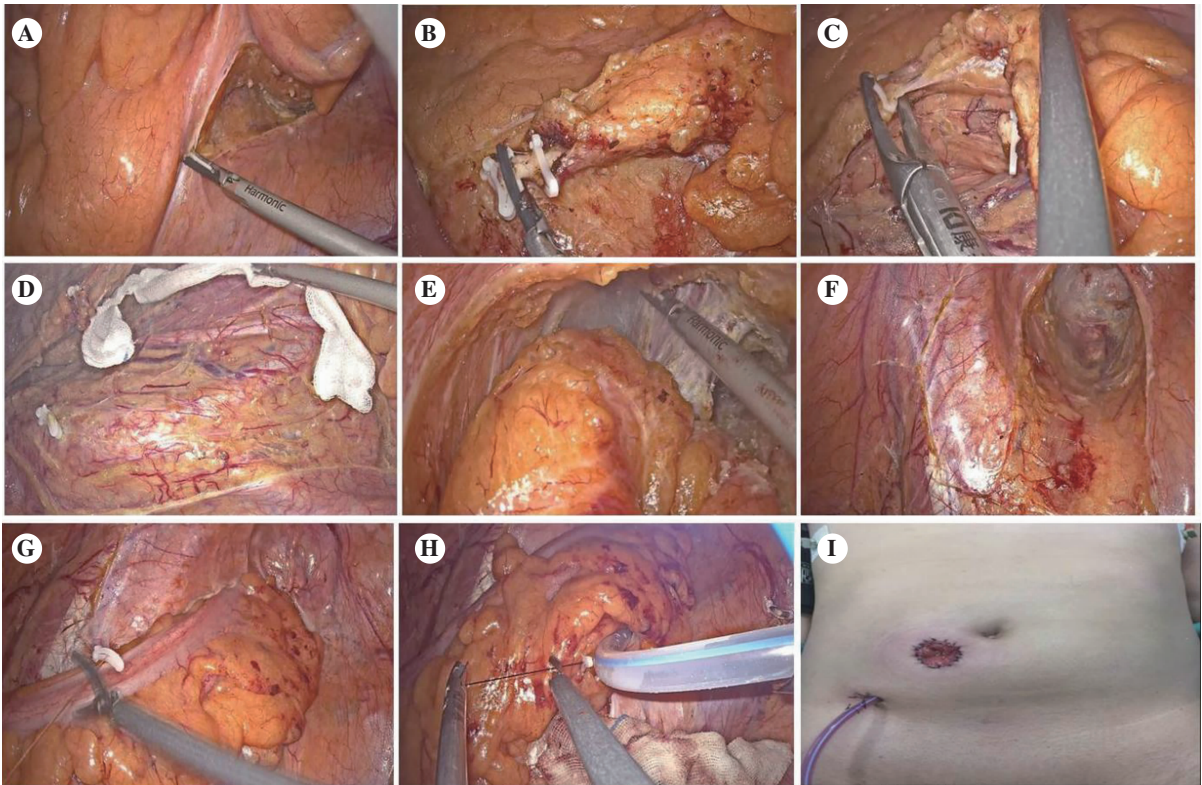


图6 单孔腹腔镜低位直肠前切除术

注:A,分离 Toldt 间隙;B,分离、结扎肠系膜下动脉;C,分离、结扎肠系膜下静脉;D,继续向左上拓展 Toldt 间隙;E,全直肠系膜切除、离断直肠;F,体外切除标本;G,缝合关闭盆底腹膜;H,留置盆底引流管;I,末端回肠造口。



转,张紧横结肠系膜;于中结肠血管蒂左侧、胰体下缘横行切开横结肠系膜,进入网膜囊。将结肠脾曲系膜向外上方牵引,继续向头侧和外侧扩展降结肠、乙状结肠系膜后面的游离平面到达胰尾尖部,从左侧再次进入网膜囊。将患者置于头高足低位,身体向右侧倾,在外周侧紧贴结肠脾曲,切断膈结肠韧带,越过脾门右下方,在胃网膜血管弓下方,继续向右侧切断胃结肠韧带,直至横结肠中段,从外周侧再次进入网膜囊,使结肠脾曲和横结肠左侧半完全游离。

(5)将患者置于头低足高位,以SMV主干为标志,解剖、显露、夹闭、离断回结肠血管。继续沿SMV主干向近心端切开升结肠系膜直至胰腺下缘,解剖、显露胃结肠干(Henle干),进一步显露并离断右结肠静脉和同名动脉。游离升结肠、盲肠、末段回肠系膜。

(6)于胰颈下缘的SMV胰下段,解剖、显露中结肠动、静脉,给予结扎离断。将患者置于头高足低位,身体向左倾,使小肠及其系膜移至左下腹,

横结肠右半向尾侧移位,升结肠、盲肠向左侧移位,胃结肠韧带、肝结肠韧带和升结肠右侧腹膜反折被张紧;大网膜向尾侧牵引。在外周侧游离横结肠右侧半(包括结肠肝曲)、升结肠、盲肠和末端回肠。将患者置于头低足高位,身体向左倾侧,使小肠离开右下腹。使末端回肠充分松弛,以满足回肠代结肠-肛管端端吻合所需长度。

(7)将末端回肠和全结肠完整切除,行回肠代结肠-肛管端端吻合(图7)。

## 8 总结与展望

总的来说,随着腹腔镜手术在结直肠癌治疗中的应用不断深化,以及手术技术的日臻成熟,更具微创与美容优势的SILS受到了更多的关注和重视。对于技术成熟的术者,单孔腹腔镜技术已几乎覆盖所有的肠癌术式,其在胃肠肿瘤中应用的相应循证医学证据也陆续发表<sup>[10-13]</sup>。期待单孔腹腔镜技术在国内更多中心得到开展,进一步提升国内胃肠外科微创手术的水平,使更多患者从腹

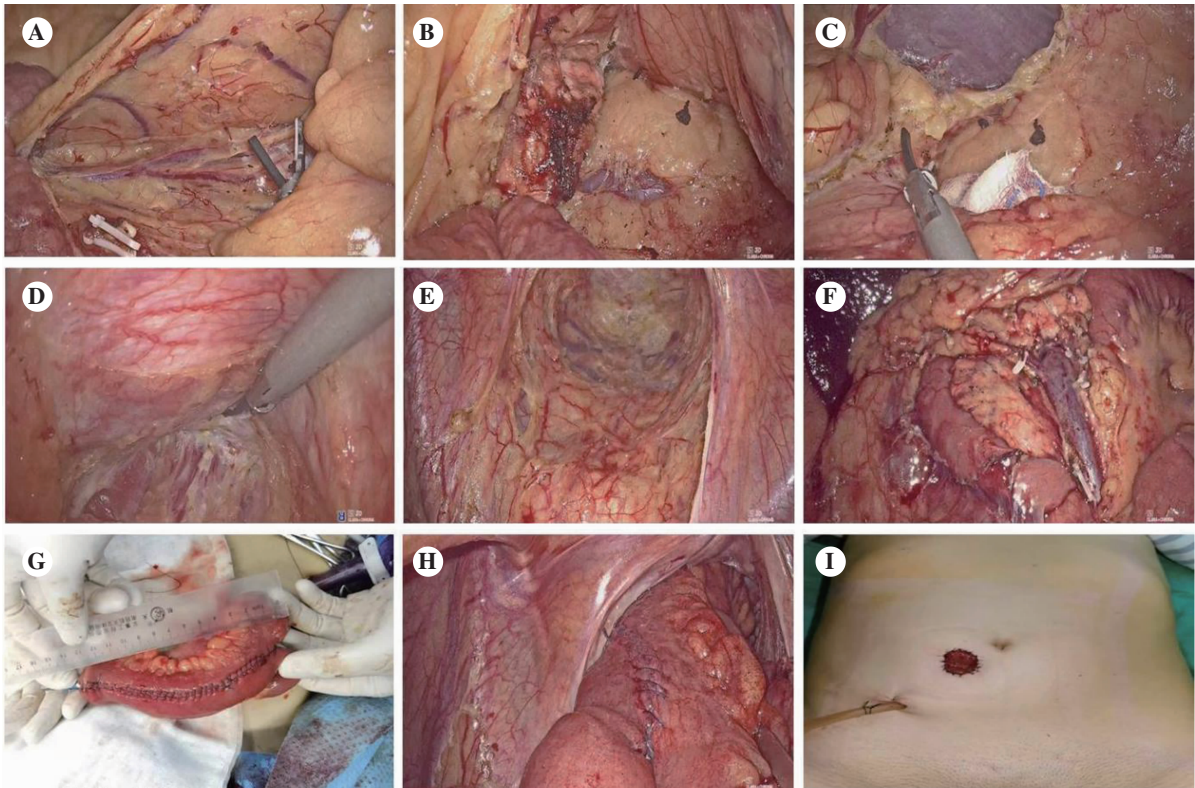


图7 单孔腹腔镜全结肠切除+回肠代结肠吻合术

注:A,分离、结扎系膜下动、静脉;B,分离 Toldt 间隙;C,游离脾曲;D,全直肠系膜切除;E,低位离断直肠;F,游离右半结肠;G 末端回肠代结肠;H,回肠代结肠-肛管端端吻合;I,末端回肠造口。

腔镜微创技术的创新和发展中获益。

## 参考文献

- [1] 中国医师协会微无创专业委员会外科单孔学组. 单孔加一腹腔镜胃癌手术操作专家共识(2020版)[J]. 腹腔镜外科杂志, 2024, 44(5): 490-496.
- [2] 中华医学会外科学分会腹腔镜与内镜科学组. 单孔腹腔镜胃肠恶性肿瘤手术操作中国专家共识(2024年版)[J]. 中国实用外科杂志, 2021, 26(1): 7-12.
- [3] HOYUELA C, JUVANY M, CARVAJAL F. Single-incision laparoscopy versus standard laparoscopy for colorectal surgery: A systematic review and meta-analysis[J]. Am J Surg, 2017, 214(1): 127-140.
- [4] YANG T, CHUA T. Single-incision laparoscopic colectomy versus conventional multiport laparoscopic colectomy: a meta-analysis of comparative studies[J]. Int J Colorectal Dis, 2013, 28(1): 89-101.
- [5] WATANABE J, ISHIBE A, SUWA H, et al. Long-term Outcomes of a Randomized Controlled Trial of Single-incision Versus Multi-port Laparoscopic Colectomy for Colon Cancer[J]. Ann Surg, 2021, 273(6): 1060-1065.
- [6] 贺更生, 陈国栋, 张伟. 常规器械经单孔腹腔镜技术在腹部手术中的应用[J]. 腹腔镜外科杂志, 2015, 20(8): 598-601
- [7] POON J, CHEUNG C, FAN J, et al. Single-incision versus conventional laparoscopic colectomy for colonic neoplasm: a randomized, controlled trial [J]. Surg Endosc, 2012, 26(10): 2729-2734.
- [8] 庄宝雄, 奚克兴, 邓海军. 单孔腹腔镜结直肠癌微创手术应用进展[J/CD]. 消化肿瘤杂志(电子版), 2023, 15(2), 120-125.
- [9] 陈韬, 梁炜祺, 陈嘉文, 等. 单孔腹腔镜胃癌手术的发展历程与未来展望[J/CD]. 消化肿瘤杂志(电子版), 2023, 15(2), 114-119.
- [10] OMORI T, YAMAMOTO K, HARA H, et al. A randomized controlled trial of single-port versus multi-port laparoscopic distal gastrectomy for gastric cancer [J]. Surg Endosc, 2021, 35(8): 4485-4493.
- [11] TENG W, LIU J, LIU W, et al. Comparison of short-term outcomes between single-incision plus one-port laparoscopic surgery and conventional laparoscopic surgery for distal gastric cancer: a randomized controlled trial[J]. Transl Cancer Res, 2022, 11(2): 358-366.
- [12] TEI M, SUZUKI Y, OHTSUKA M, et al. Comparison of clinical outcomes of single-incision versus multi-port laparoscopic surgery for rectosigmoid or upper rectal cancer [J]. Int J Colorectal Dis, 2022, 37 (7): 1553-1560.
- [13] HATA T, KAWAI K, NAITO A, et al. Short- and Long-Term Outcomes of Single-Incision Laparoscopic Surgery for Right-Side Colon Cancer [J]. Eur Surg Res, 2022, 63(4): 196-202.

收稿日期: 2024-08-21