

腹腔镜近端胃切除食管-管状胃吻合术技术要点

陈浩, 黄俊豪, 张博威, 杨祖立*

中山大学附属第六医院 普通外科(胃外科二区), 广东省结直肠盆底疾病研究重点实验室, 广州市黄埔区中六生物医学创新研究院, 广东 广州 510655

【摘要】 腹腔镜近端胃切除联合管状胃重建是治疗 cT₁₋₂ 期胃上部癌及食管胃结合部腺癌的标准术式之一。然而, 该术式虽能保留胃功能, 但术后反流性食管炎仍是其面临的主要难题。尽管传统管状胃重建在一定程度上减少了反流, 但单纯的侧侧吻合仍存在抗反流机制不完善、吻合口狭窄等风险。笔者团队在前期实践的基础上, 针对上述难点开展了“食管-管状胃 overlap 吻合+toupet 样折叠”新技术。该术式强调制作宽 3.5 cm、长 20~22 cm 的标准化管状胃以确保血供与张力适宜; 在完成食管与管状胃侧侧吻合及关闭共同开口后, 利用倒刺线将食管前壁与管状胃两侧浆肌层进行 180° 折叠缝合(缝合长度约 5 cm), 构建类似双肌瓣的抗反流屏障。笔者团队前期开展的 29 例手术资料显示, 该改良术式安全可行, 术后吻合口漏发生率 3.4%(1/29), 术后反流症状及内镜下反流性食管炎(A~B 级)发生率均为 6.9%(2/29), 无吻合口狭窄发生。该术式通过规范化的食管-管状胃 overlap 吻合与 toupet 样折叠, 有效解决了近端胃切除术后的反流痛点。

【关键词】 近端胃切除术; 食管胃吻合; 管状胃; 胃底折叠术; 食管胃结合部腺癌

Key points of gastric tube reconstruction and esophagogastric anastomosis after laparoscopic proximal gastrectomy

Chen Hao, Huang Junhao, Zhang Bowei, Yang Zuli*

Department of Gastric Surgery Section 2, Department of General Surgery, Guangdong Provincial Key Laboratory of Colorectal and Pelvic Floor Diseases, Biomedical Innovation Center, the Sixth Affiliated Hospital of Sun Yat-sen University, Guangzhou 510655, Guangdong, China

*Corresponding author: Yang Zuli, E-mail: yangzuli@mail.sysu.edu.cn

【Abstract】 Laparoscopic proximal gastrectomy (LPG) combined with gastric tube reconstruction is one of the standard procedures for the treatment of cT₁₋₂ upper gastric cancer and adenocarcinoma of esophagogastric junction (AEG). However, while preserving gastric function, postoperative reflux esophagitis remains a major challenge associated with this procedure. Although traditional gastric tube reconstruction reduces reflux to some extent, simple side-to-side anastomosis still carries risks such as imperfect anti-reflux mechanisms and anastomotic stenosis. To address these difficulties, the authors' team has developed a novel technique: esophagogastric overlap anastomosis combined with toupet-like fundoplication. This technique emphasizes the creation of a standardized gastric tube (3.5 cm in width and 20-22 cm in length) to ensure optimal blood supply and tension. After completing the side-to-side anastomosis between the esophagus and the gastric tube and closing the common entry hole, a barbed suture is used to perform a 180° plication of the anterior esophageal wall with the bilateral seromuscular layers of the gastric tube (suture length approximately 5 cm), constructing a double-flap-like anti-reflux barrier. Based on data from 29 cases performed by the authors' team, this modified procedure is safe and feasible. The incidence of anastomotic leakage was 3.4% (1/29). Both postoperative reflux symptoms and the incidence of endoscopic reflux esophagitis (Los Angeles grade A-B) were 6.9% (2/29), with no cases of anastomotic stenosis observed. In conclusion, through standardized esophagogastric overlap anastomosis and toupet-like fundoplication, this technique effectively addresses the

基金项目: 中山大学附属第六医院临床医学研究“1010”项目(1010CG(2022)-20)

* 通信作者: 杨祖立, E-mail: yangzuli@mail.sysu.edu.cn

critical issue of reflux following proximal gastrectomy.

【Key words】 Proximal gastrectomy; Esophagogastric anastomosis; Gastric tube; Fundoplication; Adenocarcinoma of esophagogastric junction

1 术式背景与循证依据

最新流行病学研究数据显示,我国胃癌新发病例数约占全球的44%,居世界首位^[1]。随着胃上部癌发病率的逐年上升^[2],针对食管胃结合部腺癌(adenocarcinoma of esophagogastric junction, AEG),实施近端胃切除术还是全胃切除术,已成为临床争论的焦点。虽然全胃切除术后反流发生率较低,但因胃功能缺失,患者术后常出现体重显著下降、营养吸收障碍、严重低蛋白血症或贫血等并发症,严重影响生活质量。随着“功能保留”理念的深入人心,《日本胃癌治疗指南》已将腹腔镜近端胃切除术列为cT₁₋₂N₀₋₁M₀期胃上部癌及AEG的标准治疗术式^[3]。在各类近端胃切除消化道重建方式中,《中国胃癌保功能手术外科专家共识(2025版)》推荐管状胃为首选重建方式之一^[4]。该术式可保留正常生理途径和保留一定的残胃储存功能,并将反流性食管炎发生率降至约10%,优于传统残胃食管吻合术(21.8%~32.4%)^[4-5]。针对现有技术局限,笔者团队开展的“近端胃切除后管状胃-食管overlap吻合+toupet样折叠”新技术,在完成传统食管管状胃侧壁吻合后,关闭共同开口同时将食管残端两侧角包埋,类似于双瓣吻合的下端包埋,并利用倒刺线在胃-食管共同开口的两侧,与胃-食管吻合口平行将食管前壁与管状胃两侧浆肌层折叠180°,左右缝合各5针(长约5.0 cm),折叠程度达到食管前壁的1/2周,旨在通过加固吻合口及构建抗反流屏障,有效降低术后反流风险。笔者团队前期发表的29例随访数据显示,该术式术后吻合口漏发生率3.4%(1/29),经保守治疗后可恢复,术后有症状的反流发生率仅为6.9%(2/29),内镜下检出A~B级反流性食管炎发生率为6.9%(2/29),且无吻合口狭窄病例^[6]。

2 适应证

(1) 早期胃癌位于胃上1/3或食管胃交界处(esophagogastric junction, EGJ);保证切缘最少2 cm,远端残胃 $\geq 1/2$;术前检查包括但不限于计算机断

层扫描(computed tomography, CT)及内镜超声(endoscopic ultrasound, EUS)未发现淋巴结转移;肿瘤最大直径 ≤ 4 cm。

(2) 内镜下治疗[内镜下黏膜切除术(endoscopic mucosal resection, EMR)或内镜黏膜下剥离术(endoscopic submucosal dissection, ESD)]后的补救手术。

(3) 对于肿瘤退缩明显的新辅助治疗后胃上1/3或肿瘤直径 < 4 cm的AEG,在肿瘤根治及保留足够胃功能的前提下,可在临床研究中探索性开展。

3 禁忌证

近端胃保功能手术的绝对禁忌证包括:淋巴结转移超出D2淋巴结清扫范围、肿瘤侵犯邻近器官需要联合切除。相对禁忌证则包括:肿瘤直径 > 4 cm、术前存在严重胃食管反流、患者营养状况差不能耐受手术等。

4 术前准备

(1) 精准分期:高分辨率增强CT(≥ 256 排)+EUS明确肿瘤分期、肿瘤大小,测量肿瘤近远端与贲门的距离,判断胃远端No.4d、5、6组淋巴结转移情况。

(2) 营养筛查:营养风险筛查2002(nutritional risk screening 2002, NRS 2002)评分 ≥ 3 分者给予7~10 d营养支持($\omega-3$ 脂肪酸+精氨酸)。

(3) 机械肠道准备:术前8 h口服泻药,直至排出物为清水样。

(4) 术前食管反流评估:术前上消化道造影+胃食管反流彩超评估。

5 手术步骤(腹腔镜5孔法)

5.1 体位与Trocar布局

体位:仰卧“大”字位,头高20°,右倾10°。

Trocar布局:脐下12 mm观察孔;左腋前线肋缘下及左侧锁骨中线脐上约3 cm分别置入12 mm双主操作孔;右腋前线肋缘下及右锁骨中线脐上约3 cm分别置入5 mm辅助孔(图1)。

5.2 胃周围血管离断及淋巴结清扫

5.2.1 贲门左右两侧淋巴结清扫

切开肝胃韧带(图 2A), 进入小网膜囊, 完成肝脏悬吊后, 顺势从右侧膈肌脚向头侧游离至贲门右侧, 打开胃膈韧带, 继续游离贲门左侧至抵达脾上极区域, 打开食管裂孔裸化食管至距预食管切割线上 6 cm 处。如肿瘤累及食管, 需清扫 No. 110 组淋巴结, 并于近端离断左右两侧迷走神经增加食管残端的延展性; 如肿瘤未累及食管, 可保留食管系膜及迷走神经增加食管残端的韧性, 避免缝合时撕裂。

5.2.2 胃网膜左血管及其系膜处理

沿胃结肠韧带中点近左侧部分无血管区切开胃结肠韧带, 向脾曲游离, 在胰尾上缘打开胰腺被膜进入胰后间隙, 离断胃网膜左动、静脉, 清扫 No.4sb 组淋巴结。注意在脾脏与大网膜间往往存在条索状网膜束带(“罪恶韧带”), 在处理胃网膜左血管前需将此韧带离断, 避免牵拉致脾脏损伤(图 2B、2C)。

5.2.3 胃网膜右血管系膜游离与血管保护

分离横结肠系膜与胃系膜之间的融合间隙, 打开胃胰皱襞, 显露胰头及十二指肠球部, 注意保留胃网膜右血管弓(图 2D), 如发现 No.4d 组或 No.6 组可疑肿大淋巴结, 应及时摘除后送快速冰冻病理, 根据冰冻病理结果决定是否继续近端胃保功能手术。

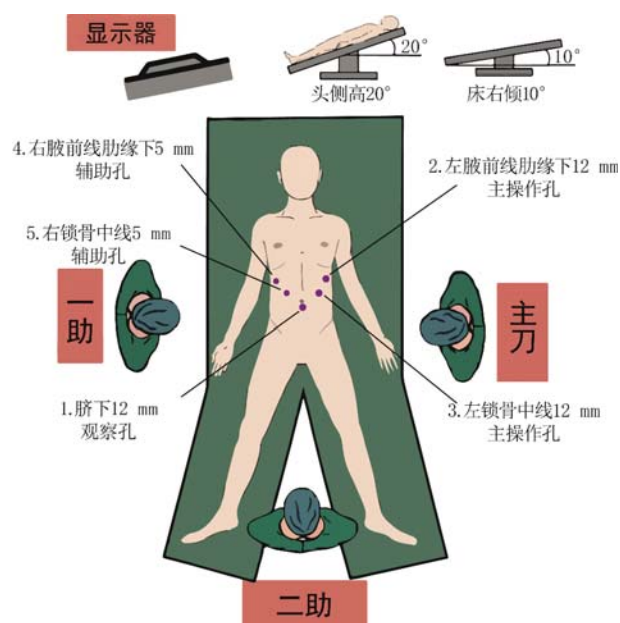


图 1 手术体位与 Trocar 布局

5.2.4 胃右血管系膜游离及血管保护

充分游离肝总动脉、肝固有动脉和胃十二指肠动脉后, 沿着肝固有动脉定位胃右动脉, 胃右静脉多与胃右动脉伴行, 保留胃右动脉 2~3 条分支, 于幽门上 3 cm 裸化小弯, 方便后续管状胃成形。如发现 No.5 组可疑肿大淋巴结, 也应及时摘除后送快速冰冻病理。在胃网膜右血管保留的前提下, 必要时也可根部离断胃右血管, 清扫 No.5 组淋巴结。

5.2.5 胃左血管及其系膜处理

沿着胃左动脉左侧切开筋膜, 清扫 No.11 组淋巴结, 同时打开 Gerota 筋膜, 向头侧、胃左后方及脾门方向拓展解剖间隙(图 2E)。以胰腺“弓背”处最高点为切入点, 进入胰体上缘胰后间隙, 清扫胰腺上区 No.7、8a、9、11p、11d 组淋巴结, 清扫完成后离断胃左动、静脉(图 2F), 确保血管离断彻底且无出血风险。

5.2.6 胃后血管及胃短血管处理

助手将胃后壁抬起, 充分展平胃脾韧带, 显露脾动脉走行、胃后动脉及胃短血管(图 2G、2H), 沿脾动脉上缘向远心端游离, 清扫 No.11d、4sa 组淋

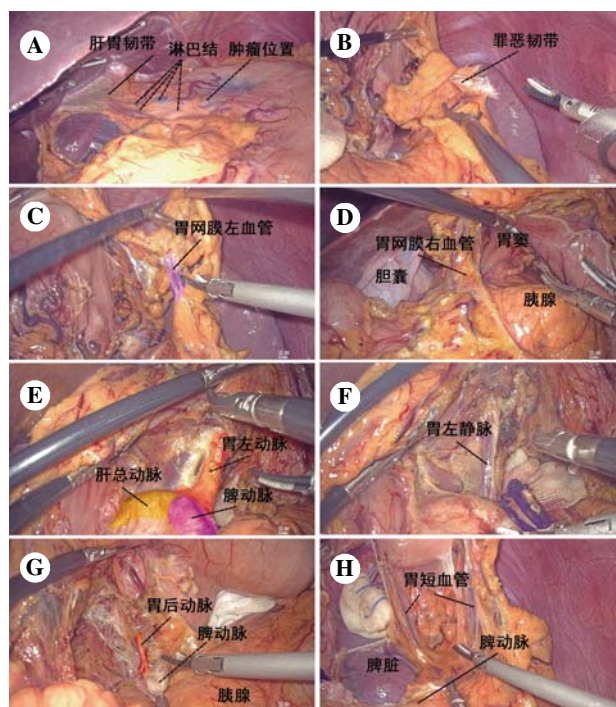


图 2 胃周围血管离断及淋巴结清扫

注: A, 腹腔探查, 明确肿瘤具体位置及侵犯范围; B, 游离胃网膜左血管系膜; C, 离断胃网膜左血管; D, 游离胃网膜右血管系膜并妥善保护胃网膜右血管; E, 处理胃左血管及其系膜; F, 离断胃左静脉; G, 处理胃后血管; H, 处理胃短血管。

巴结。操作过程中需充分暴露胃短血管并游离其周围系膜,避免术中出血。

5.3 管状胃制作

5.3.1 离断食管

于左锁骨中线 12 mm 主操作孔置入 60 mm 直线切割闭合器,在距肿瘤上缘 ≥ 2 cm 处横行离断食管,确保切缘无肿瘤残留,同时避免损伤食管周围正常组织及血管,降低术中出血及术后并发症风险。

5.3.2 预划切割线制作管状胃

上腹正中切口后将胃及大网膜拖出体外(图 3A),沿胃网膜右血管弓外 0.5~1.0 cm 修剪大弯侧网膜,直至与胃网膜左血管交汇的无血管区,于该无血管区垂直于胃大弯划 4 cm 第 1 道切割线,随后平行于胃大弯向下“渐进式”划宽 4 cm 裁剪切割线,延伸至幽门上约 5 cm 处,置入 60 mm 直线切割闭合器,沿切割线切割,制成宽 3.5 cm、长 20~22 cm 的管状胃。

5.3.3 加固

所有切割闭合器交钉处以 4-0 可吸收缝线“8

字”缝合加固,以 3-0 倒刺线连续浆肌层包埋切缘,防止钉线出血与吻合口漏(图 3B)。

5.3.4 管状胃顶端前壁预开孔

在距顶端 5~6 cm 管状胃前壁横行划长约 1 cm 开孔线,电刀逐层切开进入胃腔,弯钳横行扩开约 1.2 cm 开口(图 3C),开口两侧分别以 4-0 可吸收缝线缝合固定防止开口扩张过大(图 3D),分别置入 45 mm 直线切割闭合器钉仓侧及底钉臂侧,测试确保切割闭合器进出通畅,且尖端不刺穿管状胃顶端。

5.4 食管-管状胃吻合(改良 overlap 吻合法)

5.4.1 食管断端处理及准备

食管断端左右 1/3 分割点分别予 3-0 薇乔缝线缝合悬吊牵拉,后壁正中纵行切开 1.2 cm “钥匙孔”供底钉臂插入。食管裂孔偏小时,可将食管裂孔上缘切开 1 cm,减少管状胃置入阻力。

5.4.2 侧-侧吻合

引导胃管自食管断端“钥匙孔”伸出作引导(图 4A),将管状胃上拉入食管裂孔,置于食管后方(图 4B),自左锁骨中线 12 mm 主操作孔置入

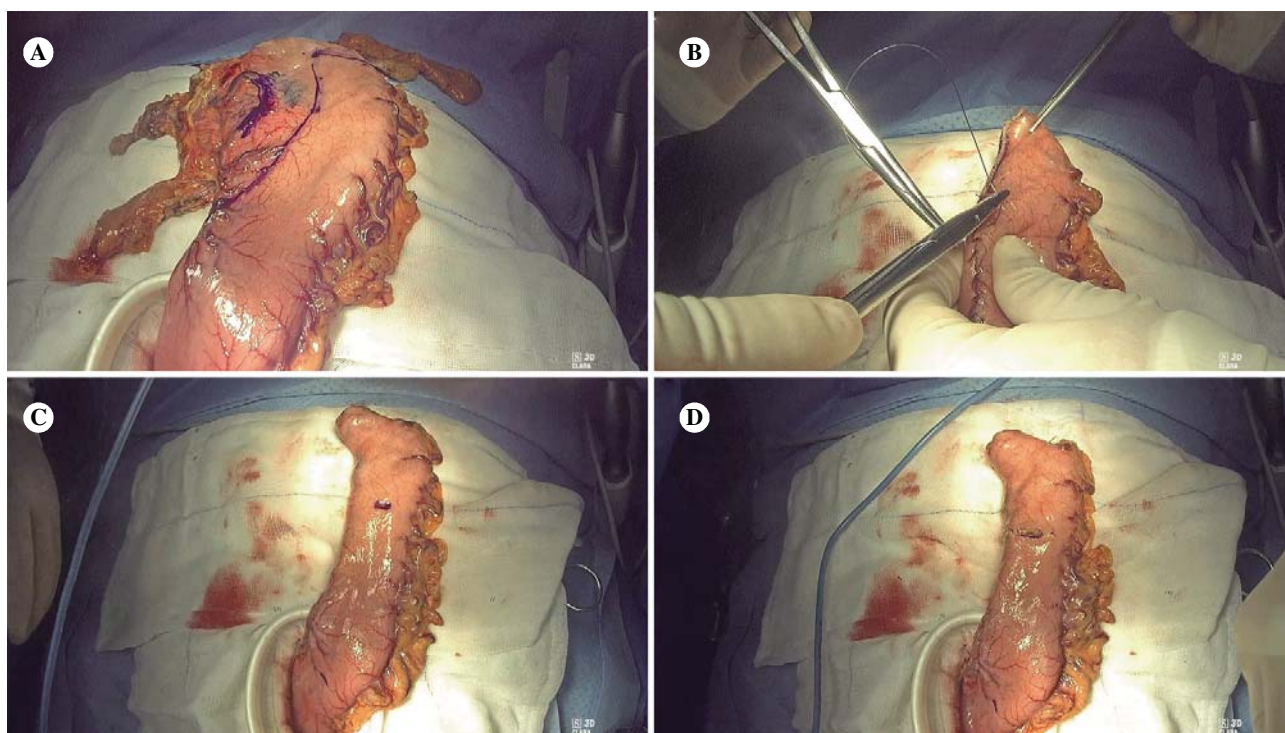


图 3 管状胃制作步骤

注:A,体外采用量尺测量并确定管状胃形状,平行于胃大弯,预设宽度约 3.5 cm,长度 20~22 cm,绘制预设切割线,游离胃周围系膜后,使用直线切割闭合器沿预设线制作管状胃;B,采用可吸收缝线加固胃吻合口,预防吻合口出血和吻合口漏;C,于管状胃顶端预做开孔,为后续吻合做准备;D,采用可吸收缝线固定开孔两端,避免开孔过大,同时测试直线切割闭合器进出通畅度,确保后续操作顺利。

45 mm 直线切割闭合器,钉仓侧置入管状胃内,抵钉臂经食管“钥匙孔”于胃管前方插入顺轴置入食管腔,抽出胃管后夹闭(图 4C),击发完成 overlap 侧侧吻合,建立约 3 cm 长的共同开口(图 4D);3-0 倒刺线连续全层关闭共同开口,同时完成“人工胃底”成形(图 4E)。

5.4.3 抗反流折叠(toupet 式折叠包埋)

关闭共同开口后,将食管残端两侧角包埋,类似于双瓣吻合的下端包埋;在胃-食管共同开口的两侧,与胃-食管吻合口平行,3-0 倒刺线将食管前壁与管状胃两侧浆肌层折叠 180°,左右缝合各 5 针(长约 5.0 cm),折叠程度达到食管前壁的 1/2 周(图 4F~4H)。

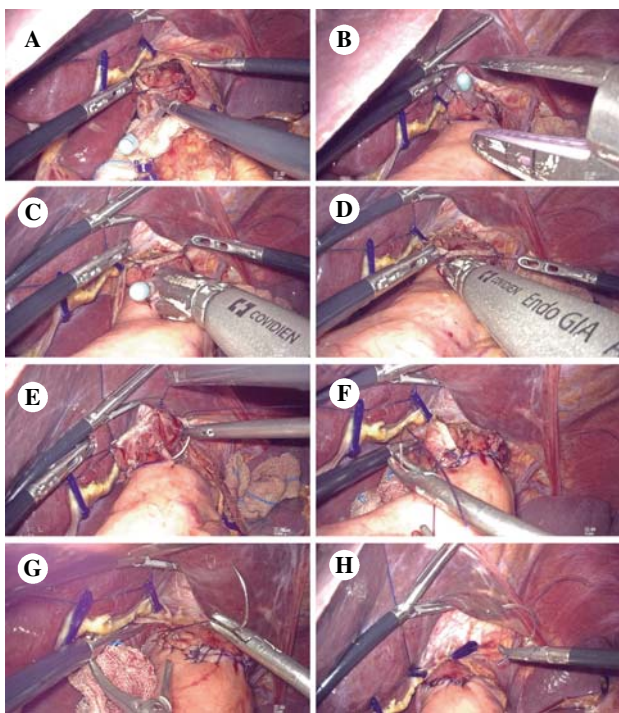


图 4 食管-管状胃吻合步骤

注:A,于食管断端后壁切开 1.2 cm“钥匙孔”样切口,为吻合口建立提供操作通道;B,将管状胃向上拉入食管裂孔,置于食管后方,利用胃管辅助引导食管与管状胃开口精准对接;C,将 45 mm 直线切割闭合器置入管状胃及食管腔内,抽出胃管后夹闭闭合器,确保对位准确、无组织卡压;D,击发直线切割闭合器,完成 overlap 侧侧吻合,建立约 3 cm 长的共同开口;E,采用 3-0 倒刺线连续全层缝合关闭共同开口,同时完成人工胃底成形;F,将食管残端两侧角进行包埋处理,减少吻合口张力,降低渗漏风险;G,采用 3-0 倒刺线将食管前壁与管状胃两侧浆肌层行 180° 折叠(toupet 式折叠包埋);H,完成抗反流折叠操作后,关闭食管裂孔。

6 总结

基于 2025 年中国专家共识及国内外高等级证据,腹腔镜近端胃切除联合食管-管状胃改良 overlap 吻合已成为胃上部早期癌的标准术式之一^[4,7-9]。规范的淋巴结清扫和血管保留、精确的管状胃成形及类 toupet 样折叠抗反流,是确保肿瘤根治与功能保留的关键。术中在充分清除大弯侧淋巴结的同时,需严格保留胃网膜右血管以保障管状胃末端血供。为实现吻合口无张力,需在吻合前精确规划管状胃成形和下纵隔准备:游离食管残端长度 ≥ 6 cm 可增加其下拉游离度;此外,在管状胃上拉前部分切开膈肌脚,并制作长度 ≥ 20 cm 的管状胃,不仅能提供充分空间将其置于食管残端后方,还能有效降低吻合张力并缩小共同开口,从而减少吻合口漏的发生。通过食管与管状胃的 overlap 侧侧吻合及 toupet 样包埋折叠(机械吻合+手工双层加固和抗反流折叠),使吻合口漏的发生率降低至 3.4%,术后反流性食管炎的发生率 $< 10\%$;且得益于 > 3 cm 的吻合口径,术后吻合口狭窄发生率显著低于采用圆形吻合器的术式^[7]。可以预见,随着机器人腹腔镜技术的发展及前瞻性临床研究的深入,这一新术式将在近端胃保功能手术中占据更重要的地位。

致谢 本研究得到国家临床重点专科资助

利益冲突 本文作者均声明不存在利益冲突

人工智能使用声明 本文未使用任何人工智能相关工具对文字及图片进行处理

参考文献

- [1] HAN B, ZHENG R, ZENG H, et al. Cancer incidence and mortality in China, 2022 [J]. J Natl Cancer Cent, 2024, 4(1): 47-53.
- [2] SUNDAR R, NAKAYAMA I, MARKAR SR, et al. Gastric cancer [J]. Lancet, 2025, 405 (10494): 2087-2102.
- [3] 日本胃癌学会. 日本胃癌治療ガイドライン [M]. 7 版. 东京: 金原出版, 2025.
- [4] 中华医学会外科学分会胃肠外科学组, 中国医师协会外科医师分会肿瘤外科学组, 中国医师学会外科医师分会消化病学组, 等. 中国胃癌保功能手术外科专家共识(2025 版). 中华胃肠外科杂志[J], 2025, 28(2): 109-120.

- [5] 戴智恒, 臧潞. 食管管状胃吻合在上消化道手术中的发展及应用 [J]. 中华消化外科杂志, 2025, 24(4): 543-548.
- [6] LIAO Y, TAM W, CHEN H, et al. A modified gastric tube reconstruction following laparoscopic proximal gastrectomy for early adenocarcinoma in the upper third stomach and esophagogastric junction: Short-term surgical outcomes [J]. J Gastrointest Surg, 2025, 30(3): 1023-15.
- [7] 中国抗癌协会胃癌专业委员会. 近端胃切除消化道重建中国专家共识(2024版) [J/CD]. 消化肿瘤杂志(电子版), 2025, 17(2): 105-114.
- [8] 戴伟钢, 许诗语, 宋新明. 第7版《日本胃癌治疗指南》手术治疗部分内容解读 [J/CD]. 消化肿瘤杂志(电子版), 2025, 17(2): 115-123.
- [9] 林青雨, 戴伟钢, 李引, 等. 中国临床肿瘤学会胃癌诊疗指南(2025版)更新要点解读 [J/CD]. 消化肿瘤杂志(电子版), 2025, 17(3): 299-307.

收稿日期: 2025-12-16