

改良管型胃 side overlap 吻合法在腹腔镜近端胃切除术中的操作要点

吴楚莹, 叶凯*

福建医科大学附属第二医院 胃肠外科, 福建 泉州 362000

【摘要】 随着食管胃结合部和胃上部癌发病率逐渐升高, 腹腔镜近端胃切除术应用日益广泛, 但传统食管残胃吻合术后反流性食管炎及吻合口狭窄发生率较高。Yamashita 等提出的 side overlap 吻合法经改良后仍受食管下段游离长度的限制, 而 Hosogi 等发明的改良管型胃 side overlap 吻合法则解决了食管切缘较高的问题, 笔者对此术式进行了进一步的改良。该术式适用于 Siewert II 型食管胃结合部癌, 手术操作包括游离食管下段至足够长度, 制作管型胃, 将食管残端逆时针旋转 90° 与残胃前壁侧侧吻合, 包埋食管下段切缘并重建人工胃底等。改良后的术式具有三大优势: 可用于肿瘤位置更高的食管胃结合部癌; 狭长管型胃抗反流效果更好; 操作简单且费用低, 术后吻合口形成类似活瓣的结构, 能有效实现抗反流效果。

【关键词】 食管胃结合部肿瘤; 腹腔镜; 近端胃切除; 管型胃; 食管胃侧侧吻合

Surgical key points of modified tubular gastric side overlap anastomosis in laparoscopic proximal gastrectomy

Wu Chuying, Ye Kai*

Department of Gastrointestinal Surgery, the Second Affiliated Hospital, Fujian Medical University, Quanzhou 36200, Fujian, China

*Corresponding author: Ye Kai, E-mail: medwcy@163.com

【Abstract】 With the rising incidence of esophagogastric junction and upper gastric cancers, laparoscopic proximal gastrectomy is increasingly being adopted. However, traditional esophagogastric anastomosis is associated with a relatively high incidence of postoperative reflux esophagitis and anastomotic stenosis. Although the side overlap anastomosis technique proposed by Yamashita *et al.* has undergone modifications, its application remains constrained by the mobilizable length of the lower esophagus. Hosogi *et al.* introduced a modified tubular gastric side overlap anastomosis method that addressed the issue of a higher esophageal resection margin, and the author has further refined it. This procedure is particularly suitable for Siewert type II esophagogastric junction cancer. The surgical steps involve mobilizing the lower esophagus to an adequate length, creating a tubular stomach, rotating the esophageal stump 90 degrees counterclockwise, and performing a side-to-side anastomosis with the anterior wall of the remnant stomach while embedding the lower resection margin and reconstructing an artificial gastric fundus. The modified surgical technique offers three significant advantages: applicability to esophagogastric junction cancer with higher tumor locations; enhanced anti-reflux efficacy due to the long and narrow tubular stomach configuration; and technical simplicity and low cost. Postoperatively, the anastomosis forms a valve-like structure that ensures an effective anti-reflux mechanism.

【Key words】 Esophagogastric junction neoplasms; Laparoscopy; Proximal gastrectomy; Tubular stomach; Esophagogastric side-to-side anastomosis

基金项目: 泉州市科技计划项目(2024NY033)

*通信作者: 叶凯, E-mail: medwcy@163.com

近年来,食管胃结合部及胃上部癌的发病率逐渐上升,腹腔镜近端胃切除术的应用日益广泛^[1-3]。该手术的消化道重建方法包括食管残胃吻合、间置空肠吻合以及双通道吻合等,其中食管残胃吻合是最常用的方式^[4-5]。然而,传统的食管残胃吻合术因其对贲门及周围组织的破坏,导致术后反流性食管炎和吻合口狭窄的发生率较高^[6-7]。为改善反流的预防效果、避免吻合口狭窄并降低手术难度,日本学者 Yamashita 等^[8]于 2017 年提出了 side overlap 吻合法,并对其进行了改良,以提高吻合位置的精确性和稳定性,进而增强术后的抗反流效果^[9]。然而,标准的 side overlap 吻合法对食管下段的游离长度有一定要求,当肿瘤位置过高时,常因游离的食管段长度不足以及下纵隔空间有限,导致此吻合方式难以实施。为此, Hosogi 等^[10]提出了一种改良的管型胃 side overlap 吻合法,通过在下纵隔内制作管型胃与食管进行 side overlap 吻合,有效解决了食管切缘较高的问题。笔者对此方法进行了进一步的改良,以期获得更佳的手术效果。

1 手术适应证与禁忌证

适应证:①术前胃镜病理及影像学检查确诊为 Siewert II 型食管胃结合部腺癌(adenocarcinoma of esophagogastric junction, AEG),且肿瘤最大径 ≤ 4 cm, TNM 分期为 cT₁₋₂N₀M₀ 期;②食管胃结合部存在高级别上皮内瘤变,且无法进行内镜治疗;③肿瘤未发生转移;④可保留 $>2/3$ 的残胃。禁忌证:①合并严重心肺功能障碍、肝肾功能不全;②营养状况较差,难以耐受手术。

2 术前准备

术前需纠正低蛋白血症和贫血,对于存在重度营养风险的患者,应优先考虑经口或肠内营养治疗。术前不常规进行机械性肠道准备,需禁食 6 h,禁饮 2 h;术前 2~3 h 可饮用不超过 400 ml 的碳水化合物饮品(糖尿病患者除外)。

3 体位与穿刺孔位置

采用静吸复合全身麻醉。患者取仰卧分腿位,头部稍高。麻醉完成后进行消毒铺巾。术者站在患者左侧,助手站在右侧,扶镜手位于患者双腿之间。采用 5 孔法,根据患者脐孔高低于脐下或脐上

置入 12 mm Trocar 作为观察孔,建立气腹,压力维持在 12~15 mmHg。在左侧腋前线肋缘下 2 cm 和左侧锁骨中线平脐上 2 cm 分别置入 12 mm Trocar 和 5 mm Trocar 作为操作孔,右侧对应部位均置入 5 mm Trocar 作为操作孔(图 1)。常规进行腹腔镜探查以评估肿瘤的位置、大小、浸润深度及其与周围器官的关系,并进行近端胃的游离和 D1+ 淋巴结清扫。

4 重要解剖

在进行腹腔镜近端胃切除术时,需精准处理一系列复杂的解剖结构。核心在于在确保肿瘤根治性切除的前提下,尽可能保留胃的功能并减少术后并发症。

淋巴结清扫在肿瘤根治性手术中占据了核心地位。对于 Siewert II 型 AEG,淋巴结转移主要涉及腹部淋巴结,尤其需要重点清扫 No.1、2、3、7、9 和 11p 组淋巴结。在手术过程中,应沿胃小弯侧切开肝胃韧带,并注意保护迷走神经的肝支。在胰脏上区,必须准确显露并骨骼化胃左动脉、静脉及其分支,这一部位是 No.7 组淋巴结的所在,因而是清扫的关键环节。在夹闭并切断胃左血管后,可完成 No.7 和 No.9 组淋巴结的清扫。随后,需沿脾动脉近段进行 No.11p 组淋巴结的清扫,此过程中应小心避免损伤脾动脉及其向胰脏的分支,以防术后引发胰腺炎或脾脏缺血。Siewert II 型 AEG 的纵隔淋巴结转移主要集中在下纵隔,其中 No.110 组淋巴结的转移率最高,达 9.0%;而 No.111 和 No.112 组淋巴结的转移率则分别为 3.4% 和 2.0%^[11]。根据肿瘤侵犯食管距离进行的亚组分析显示,随着侵犯距离的增加,下纵隔淋巴结的转移率也呈上升趋势;当侵犯距离分别为 >2.0 cm 且 ≤ 3.0 cm、

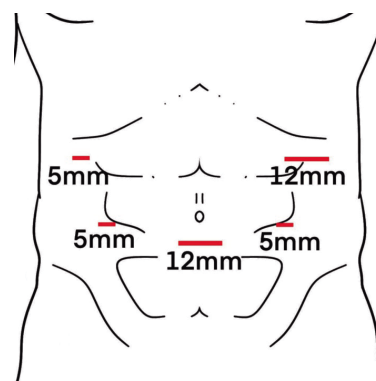


图 1 Trocar 孔位置图

>3.0 cm 且 \leq 4.0 cm 以及 >4.0 cm 时, No.110 组淋巴结的转移率依次为 10.8%、20.8% 以及 28.6%; 而当侵犯距离 \leq 2 cm 时, No.110 组淋巴结的转移率较低, 为 6.4%^[11]。因此, 对于侵犯距离为 >2 cm 且 \leq 4 cm 的 Siewert II 型 AEG 患者, 建议进行 No.110 组淋巴结的清扫; 而对于侵犯距离 \leq 2 cm 的 Siewert II 型 AEG 患者, 则不常规推荐进行下纵隔淋巴结清扫。

在进行近端胃游离及淋巴结清扫时, 必须仔细辨认并保护胃网膜右动脉弓, 这是残胃的重要血供来源, 若损伤可能导致术后残胃缺血坏死。同时, 需注意后方胰腺、脾脏及结肠脾曲的相邻关系, 以防副损伤。

5 手术操作步骤与技巧

在手术过程中, 首先裁剪镰状韧带, 并分离左三角韧带及部分小网膜, 接着游离肝脏的左外叶。随后, 将肝左外叶向上翻起, 通过打开的韧带放置于肝右叶之上, 并通过体外穿刺的荷包针进行辅助固定, 以悬吊肝脏。接下来, 打开食管裂孔, 充分游离食管下段, 并清扫下纵隔淋巴结。在肝脾交界处, 斜行切开部分左侧膈肌, 必要时打开左侧胸膜, 以拓展操作空间。术中使用胃镜对肿瘤进行定位, 确认上切缘位置。随后, 采用直线切割闭合器在上切缘标记处切断食管, 并于食管残端下缘正中缝合 2 针, 以便于后续的牵引操作。使用荷包针通过体外悬吊食管裂孔, 以更好地拓宽视野。

在剑突下方开 5 cm 的正中小切口, 将胃拖出切口外, 确认肿瘤位置, 并再次测量上切缘高度, 以确保安全切除。如有必要, 进行术中冰冻病理检查。在距肿瘤远端 3 cm 处, 使用直线切割闭合器

切断近端胃。接着, 从胃角至胃底体交界处的大弯、沿胃小弯侧进行切断, 形成一条与胃大弯平行的曲线(距胃大弯侧 3~4 cm), 切除贲门、肿瘤及部分胃小弯组织(图 2)。随后, 对残端进行间断缝合加固。在残胃前壁偏小弯侧的拟吻合处, 使用龙胆紫标记 5 cm 的纵向标识, 并在标识的下端开一个小口。将制作好的管型胃回纳入腹腔, 并重新建立气腹。

在胃管的引导下, 于食管下段残端的右后壁开一个小口, 并在管型胃前壁龙胆紫标识处下端开一个小口。将食管残端的左侧端上提, 使其逆时针旋转 90°。通过管型胃前壁的龙胆紫标识线, 使食管的长轴与胃的长轴平行重叠。在胃管和引导线的辅助下, 从食管与管型胃的开口处伸入 45 mm 的直线切割闭合器进行食管胃侧侧吻合(图 3)。共同开口使用倒刺线进行从上至下的纵向连续缝合, 以关闭吻合口(图 4)。

最后, 使用倒刺线将食管残端与管型胃前壁进行连续缝合固定, 并对食管残端切缘进行包埋, 以确保食管与残胃的紧密贴合。采用倒刺线将食管下段双侧与管型胃前壁进行连续缝合, 形成 270° 的包埋, 以进一步确保食管与残胃的紧密贴合(图 5)。手术结束后, 关闭打开的食管裂孔和胸膜, 并再次通过术中胃镜仔细检查吻合口的状况。

6 总结

笔者认为, 改良管型胃 side overlap 吻合法具有以下优势: ①与其他近端胃切除消化道重建方式相比, 该方法适用于肿瘤位置更高的 AEG。改良管型胃 side overlap 吻合法通过制作狭长管型胃, 使胃能够在下纵隔内与食管进行吻合, 必要时还

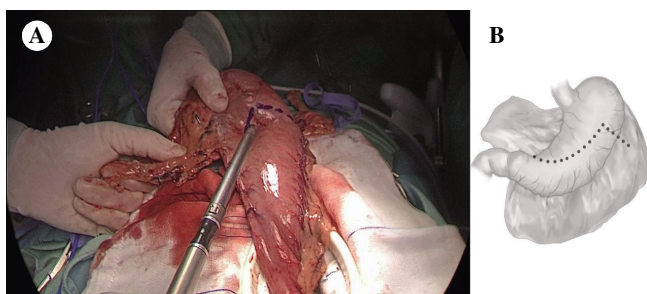


图 2 从胃角至胃底体交界处的大弯、沿胃小弯侧进行切断, 形成一条与胃大弯平行的曲线(距胃大弯侧 3~4 cm), 切除贲门、肿瘤及部分胃小弯组织

注: A, 手术实际操作图; B, 手术部位示意图。

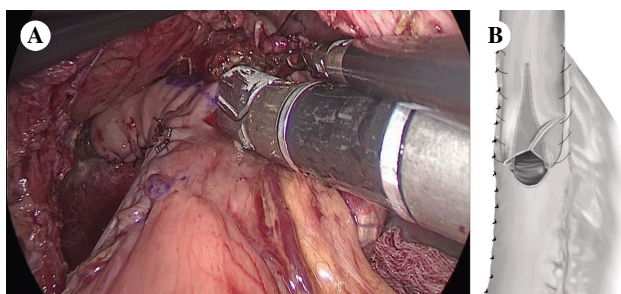


图 3 在胃管和引导线的辅助下, 从食管与管型胃的开口处伸入 45 mm 的直线切割闭合器进行食管胃侧侧吻合注: A, 手术实际操作图; B, 手术部位示意图。

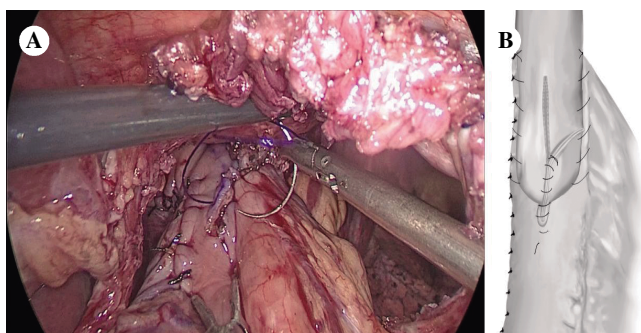


图4 共同开口使用倒刺线进行从上至下的纵向连续缝合,以关闭吻合口

注:A,手术实际操作图;B,手术部位示意图。

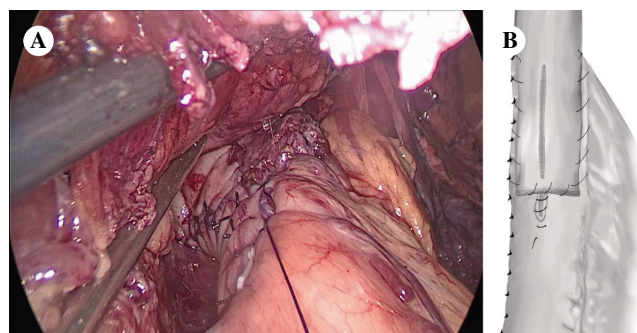


图5 采用倒刺线将食管下段双侧与管型胃前壁进行连续缝合,形成270°的包埋,确保食管与残胃的紧密贴合

注:A,手术实际操作图;B,手术部位示意图。

可进一步打开左侧胸膜拓展空间,解决了因上切缘过高导致食管回缩至下纵隔内而难以在腹腔吻合的问题。②相比传统的 side overlap 吻合法,改良管型胃去除了更多的胃壁组织,使得胃酸的分泌量减少,排空速度加快,并且对胸腔负压的影响更小,因此其抗反流的效果更好。③仅需使用一把直线切割闭合器,操作简便且成本较低。在笔者团队的实践中观察到,改良管型胃 side overlap 吻合法与传统的 side overlap 吻合法相比,并未显著增加消化道重建所需的时间和难度。根据笔者中心既往的数据,行腹腔镜近端胃切除改良管型胃 side overlap 吻合的手术时间为 187~229 min,消化道重建时间为 61~79 min,共同开口关闭时间为 7~9 min,术中出血量为 15~23 ml,患者术后恢复良好,无并发症发生,随访期间也未出现明显反流^[12],提示改良管型胃 side overlap 吻合法是一种安全且可行的腹腔镜近端胃切除消化道重建方式。

利益冲突 所有作者均声明不存在利益冲突

人工智能使用声明 本文未使用任何人工智能相关工具对文字及图片进行处理

参考文献

- [1] BRAY F, FERLAY J, SOERJOMATARAM I, et al. Global cancer statistics 2018: GLOBOCAN estimates of incidence and mortality worldwide for 36 cancers in 185 countries[J]. CA Cancer J Clin, 2018, 68(6): 394-424.
- [2] CHEVALLAY M, BOLLSCHWEILER E, CHANDRA - MOHAN SM, et al. Cancer of the gastroesophageal junction: a diagnosis, classification, and management review[J]. Ann N Y Acad Sci, 2018, 1434(1): 132-138.
- [3] SUGOOR P, SHAH S, DUSANE R, et al. Proximal gastrectomy versus total gastrectomy for proximal third gastric cancer: total gastrectomy is not always necessary [J]. Langenbecks Arch Surg, 2016, 401(5): 687-697.
- [4] ZHAO L, LING R, CHEN J, et al. Clinical outcomes of proximal gastrectomy versus total gastrectomy for proximal gastric cancer: a systematic review and meta-analysis[J]. Dig Surg, 2021, 38(1): 1-13.
- [5] YAMASAKI M, TAKIGUCHI S, OMORI T, et al. Multicenter prospective trial of total gastrectomy versus proximal gastrectomy for upper third cT1 gastric cancer [J]. Gastric Cancer, 2021, 24(2): 535-543.
- [6] JUNG DH, AHN SH, PARK DJ, et al. Proximal gastrectomy for gastric cancer [J]. J Gastric Cancer, 2015, 15(2): 77-86.
- [7] HOSODA K, YAMASHITA K, KATADA N, et al. Potential benefits of laparoscopy -assisted proximal gastrectomy with esophagogastrostomy for cT1 upper - third gastric cancer [J]. Surg Endosc, 2016, 30(8): 3426-3436.
- [8] YAMASHITA Y, YAMAMOTO A, TAMAMORI Y, et al. Side overlap esophagogastrostomy to prevent reflux after proximal gastrectomy [J]. Gastric Cancer, 2017, 20(4): 728-735.
- [9] YAMASHITA Y, TATSUBAYASHI T, OKUMURA K, et al. Modified side overlap esophagogastrostomy after laparoscopic proximal gastrectomy [J]. Ann Gastroenterol Surg, 2022, 6(4): 594-599.
- [10] HOSOGI H, SAKAGUCHI M, YAGI D, et al. Side - overlap esophagogastric tube (SO -EG) reconstruction after minimally invasive Ivor Lewis esophagectomy or laparoscopic proximal gastrectomy for cancer of the esophagogastric junction [J]. Langenbecks Arch Surg, 2022, 407(2): 861-869.

- [11] KUROKAWA Y, TAKEUCHI H, DOKI Y, et al. Mapping of lymph node metastasis from esophagogastric junction tumors: a prospective nationwide multicenter study[J]. Ann Surg, 2021, 274(1): 120-127.
- [12] 吴楚营, 林建安, 叶凯. 改良管型胃 Side-overlap 吻合

法在腹腔镜近端胃切除术中应用的初步研究[J]. 中华胃肠外科杂志, 2024, 27(2): 175-181.

收稿日期: 2025-12-06